

Cancer Colorectal

Qu'est-ce que le
cancer colorectal?

Laissez-nous
vous expliquer.

www.fondsanticancer.org

www.esmo.org

CANCER COLORECTAL : UN GUIDE POUR LES PATIENTS

INFORMATION BASEE SUR LES RECOMMANDATIONS DE L'ESMO

Ce guide pour les patients a été préparé par Le Fonds Anticancer comme un service aux patients, afin de les aider ainsi que leurs proches à mieux comprendre le cancer colorectal et à prendre conscience des meilleures options de traitement disponibles en fonction du sous-type de cancer colorectal. Nous recommandons aux patients de demander à leur médecin quels examens et quels types de traitement sont indiqués pour le type et le stade de leur maladie. Les informations médicales décrites dans le présent document s'appuient sur les directives de pratique clinique de la Société européenne d'oncologie médicale (ESMO) pour la prise en charge du cancer colorectal. Ce guide a été préparé en collaboration avec l'ESMO et il est diffusé avec son autorisation. Il a été rédigé par un docteur en médecine et relu par deux oncologues de l'ESMO, dont l'un est l'auteur principal des recommandations de pratique clinique à l'intention des professionnels. Il a également été relu par des représentants de patients appartenant au groupe de travail de patients de l'ESMO (ESMO Cancer Patient Working Group).

Pour plus d'informations sur Le Fonds Anticancer : www.fondsanticancer.org

Pour plus d'informations sur la Société européenne d'oncologie médicale : www.esmo.org

Une définition des termes marqués d'un astérisque est fournie à la fin du document.

Table des matières

Le cancer colorectal en quelques phrases	3
Définition du cancer colorectal	5
Le cancer colorectal est-il fréquent ?	6
Quelles sont les causes du cancer colorectal ?	7
Comment le cancer colorectal est-il diagnostiqué ?	10
Le dépistage du cancer colorectal	13
Quels sont les éléments importants à connaître pour un traitement optimal ?	14
Quelles sont les options de traitement ?	18
Quels sont les effets indésirables éventuels du traitement ?	33
Que se passe-t-il après le traitement ?	37
Définitions des termes médicaux	40

Ce document a été rédigé par le Dr. An Billiau (Celsus Medical Writing LLC, pour le Fonds Anticancer) et révisé par le Dr. Gauthier Bouche (Fonds Anticancer), le Dr. Svetlana Jezdic (ESMO), le Prof. Roberto Labianca (ESMO), le Prof. Bengt Glimelius (ESMO), le Prof. Eric Van Cutsem (ESMO), le Prof. Dirk Arnold (ESMO) et le Prof. Gabriella Kornek (ESMO Cancer Patient Working Group).

Ceci est la première mise à jour de ce guide. Cette mise à jour reflète les modifications de la dernière version des recommandations de pratique clinique de l'ESMO. Elle a été réalisée par le Dr Gauthier Bouche (Fonds Anticancer), et a été relue par le Dr Svetlana Jezdic (ESMO).

Le texte a été traduit de l'anglais par un professionnel en traduction scientifique et médicale puis a été relu par le Dr. Gauthier Bouche.

LE CANCER COLORECTAL EN QUELQUES PHRASES

Définition du cancer colorectal

- Cancer qui se développe dans le gros intestin.

Diagnostic

- Le plus souvent, le cancer colorectal se manifeste quand la maladie est avancée. Les symptômes courants sont des modifications du transit intestinal, une gêne abdominale, une fatigue et une perte de poids. La présence de sang dans les selles peut être un signe d'alerte. Ce sang peut être visible à l'œil nu ou lors d'une analyse des selles en laboratoire.
- Le médecin peut pratiquer une endoscopie*, un examen au cours duquel il insère un tube lumineux dans l'intestin en passant par l'anus (coloscopie). Cela permet de voir l'intérieur de l'intestin. Si une tumeur est repérée à moins de 15 cm de l'anus, elle est considérée comme une tumeur du rectum. Au-delà, on considère qu'il s'agit d'une tumeur du côlon.
- Des examens radiologiques permettent également de situer la tumeur et de mesurer sa taille.
- Des analyses de sang recherchant l'antigène carcino-embryonnaire* (ACE), un marqueur tumoral, peuvent parfois s'avérer utiles, mais le diagnostic ne doit pas reposer sur ce seul élément.
- La confirmation du diagnostic a seulement lieu après une analyse en laboratoire de la tumeur et des tissus touchés (anatomopathologie*).

Traitement en fonction de l'étendue de la maladie

Traitement des polypes* malins

- Les polypes* déterminés comme cancéreux doivent être enlevés. En fonction du degré d'invasion des cellules malignes dans le polype, une opération plus étendue peut être recommandée.

Traitement en fonction du stade de la maladie

Note : Dans certains cas, après un traitement initial et une analyse de la tumeur réséquée, il peut apparaître que le cancer est plus avancé, de sorte que le protocole de soin doit être adapté.

- Au stade 0, le cancer est limité à la couche la plus superficielle de la paroi muqueuse de l'intestin. La tumeur doit être enlevée chirurgicalement.
- Le stade I touche une couche plus profonde, la sous-muqueuse*, et il peut même atteindre les muscles du côlon ou du rectum. La tumeur doit être enlevée chirurgicalement, ainsi que les ganglions lymphatiques* locaux.
- Le stade II touche les muscles de l'intestin et envahit les organes proches. Le traitement comprend l'ablation chirurgicale de tous les tissus touchés, et chez certains patients, une chimiothérapie* supplémentaire en cas de cancer du côlon. Une radiothérapie ou une radiothérapie combinée à une chimiothérapie* est nécessaire pour le cancer du rectum.
- Le stade III touche des structures adjacentes du côlon, mais aussi les ganglions lymphatiques* régionaux. Le traitement comprend une ablation chirurgicale des tumeurs et des autres tissus touchés, ainsi qu'un traitement adjuvant, par exemple, une chimiothérapie* pour le cancer du côlon et une radiothérapie avec ou sans chimiothérapie* pour le cancer du rectum.
- Le stade IV touche des organes éloignés comme le foie et les poumons. La chimiothérapie* et la thérapie biologique ciblée sont alors des options de traitement. La chimiothérapie* permet de réduire la taille des tumeurs métastatiques pour les rendre, si possible, opérables.

Suivi

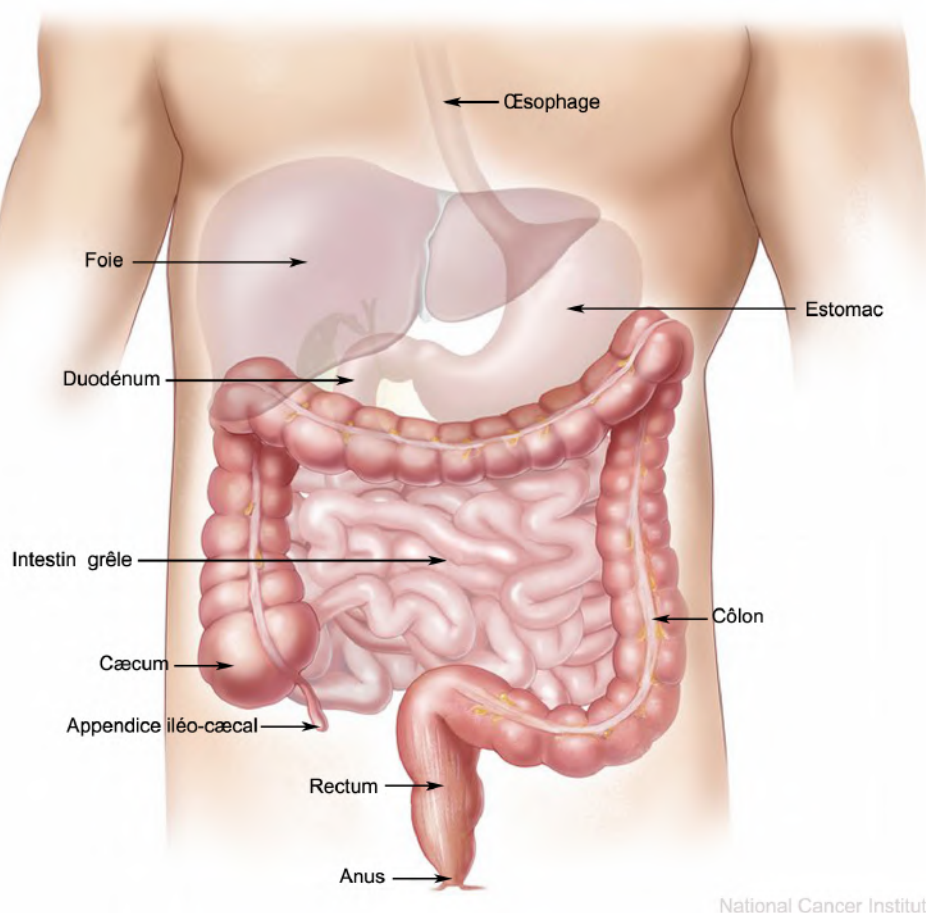
- Il n'existe pas de protocole de suivi accepté de manière générale. Votre médecin planifiera des visites après la fin du traitement dans le but de surveiller les effets secondaires du traitement et une rechute éventuelle de la maladie, et de fournir toute l'assistance nécessaire à votre retour à une vie normale. Le suivi peut durer jusqu'à 5 ans.

DÉFINITION DU CANCER COLORECTAL

Le cancer colorectal est un cancer qui se développe dans le gros intestin.

Le cancer du côlon se réfère au cancer qui se développe dans le côlon, la plus longue partie du gros intestin. Le cancer du rectum, lui, se développe dans le rectum, la dernière partie du gros intestin qui se termine par l'anus.

L'anus est l'orifice du rectum qui débouche à l'extérieur du corps. L'anus permet d'évacuer les selles. Le cancer peut aussi se développer dans l'anus, mais le cancer anal est une maladie distincte. Ce cancer particulier n'est pas abordé dans ce guide.



Anatomie du système digestif. Les parties du système gastro-intestinal sont, dans l'ordre, l'œsophage, l'estomac, l'intestin grêle, le gros intestin (composé du côlon et du rectum) et l'anus. Le foie est également représenté ici.

LE CANCER COLORECTAL EST-IL FREQUENT ?

Le cancer colorectal est le cancer le plus fréquent en Europe et le troisième cancer le plus fréquent au monde. En 2012, environ 447 000 patients ont été diagnostiqués d'un cancer colorectal en Europe. Cela représente environ 13 % de tous les cancers de ce continent.

La majorité des cancers colorectaux se localisent dans le côlon. On les appelle « cancers du côlon » et ces derniers représentent 9 % de tous les cancers en Europe. Environ un tiers des cancers colorectaux se localisent uniquement dans le rectum : il s'agit de cancers du rectum.

Le cancer colorectal est plus fréquent chez les hommes que chez les femmes. En Europe, 1 homme sur 20 et 1 femme sur 35 développeront un cancer colorectal à un moment donné de leur vie. En d'autres termes, chaque année, en Europe, environ 35 hommes sur 100 000 et environ 25 femmes sur 100 000 sont diagnostiqués d'un cancer colorectal. Dans l'ensemble, la fréquence du cancer colorectal est plus élevée dans les régions les plus industrialisées et les plus urbanisées.

La plupart des patients atteints d'un cancer colorectal ont plus de 60 ans au moment du diagnostic, et le cancer colorectal est rare chez les personnes âgées de moins de 40 ans.

QUELLES SONT LES CAUSES DU CANCER COLORECTAL ?

Aujourd'hui, on ne connaît pas encore précisément les causes d'apparition du cancer colorectal. Un certain nombre de ses facteurs de risque ont cependant été identifiés. Il s'agit de facteurs qui augmentent le risque qu'un cancer survienne, mais qui ne sont ni suffisants, ni nécessaires pour le provoquer. Un facteur de risque* n'est pas une cause en soi.

Certaines personnes présentant ces facteurs de risque ne développeront jamais de cancer colorectal, tandis que d'autres ne présentant aucun de ces facteurs en développeront un tout de même.

Le cancer colorectal survient le plus souvent sous la forme d'une maladie sporadique*, ce qui signifie qu'il n'est pas lié à des gènes hérités qui véhiculent un risque pour ce type de cancer.

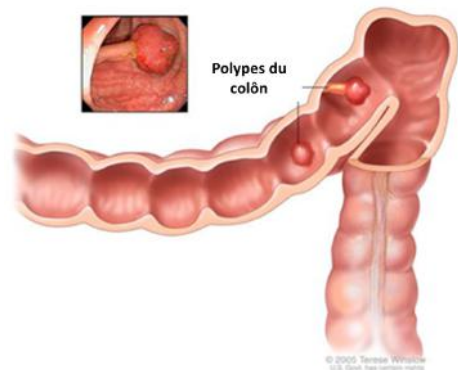
Environ 20 % des cancers colorectaux surviennent dans un contexte familial. Moins de la moitié de ceux-ci apparaissent à la suite d'une affection héréditaire connue. Dans les autres cas familiaux, la cause est inconnue. L'apparition dans un contexte familial peut non seulement être due à des gènes héréditaires communs, mais aussi à des facteurs environnementaux communs qui en augmentent le risque.

Principaux facteurs de risque du cancer colorectal :

- Les facteurs de risque liés au mode de vie :
 - o Le régime alimentaire : le régime alimentaire est le facteur de risque* environnemental le plus important du cancer colorectal. Une alimentation riche en viande rouge (bœuf, agneau ou porc) et en viande transformée (hot-dogs et certaines charcuteries), riche en graisse et pauvre en fibres peut augmenter le risque de développer un cancer colorectal. Une forte consommation d'alcool est également un facteur de risque* de cancer colorectal.
 - o L'obésité : un excès de poids augmente le risque de développer un cancer colorectal.
 - o Un mode de vie sédentaire : les personnes physiquement inactives courent un risque plus élevé de développer un cancer colorectal. Et ceci, indépendamment de leur poids.
 - o Le diabète de type 2* augmente le risque de développer une tumeur dans le gros intestin, indépendamment du fait que la personne soit en surpoids ou non.
 - o Le tabagisme : le tabagisme augmente le risque de développer de grands polypes* colorectaux, qui sont connus pour être des lésions précancéreuses*.
- L'âge : le risque de cancer colorectal augmente avec l'âge.



- Des antécédents de polypes* colorectaux : les excroissances de tissus dans l'intestin appelées polypes* ou adénomes* ne sont pas cancéreuses. Toutefois, ces tumeurs peuvent se transformer en cancer au bout d'une longue période de temps. Les polypes* sont donc considérés comme des lésions précancéreuses*. Lorsque des polypes* sont découverts dans le gros intestin, par exemple lors d'un examen de dépistage, ils doivent être supprimés pour les empêcher de se transformer en cancer.



- Des antécédents de cancer colorectal : même si la tumeur a été complètement retirée durant le traitement précédent, il y a un risque accru de développer une nouvelle tumeur dans une autre partie du gros intestin ou du rectum.
- Des antécédents d'autres types de cancer : les antécédents d'autres tumeurs, comme les lymphomes*, le cancer du testicule* ou le cancer de l'endomètre*, augmentent le risque de développer un cancer colorectal.
- Une maladie inflammatoire de l'intestin comme la maladie de Crohn* ou la rectocolite hémorragique*. Il s'agit d'affections dans lesquelles le gros intestin est enflammé sur une longue période de temps. Après de nombreuses années, elles peuvent provoquer une dysplasie*, une désorganisation des cellules de la paroi interne de l'intestin. La dysplasie* peut évoluer à terme en cancer. Le risque augmente avec la durée de la maladie inflammatoire de l'intestin, et selon la gravité et l'étendue de l'inflammation. Le cancer colorectal chez les patients atteints de la maladie de Crohn* ou de rectocolite hémorragique* s'élève à environ deux tiers de tous les cancers sporadiques* du côlon.
- Les antécédents familiaux : environ 20 % des cancers colorectaux surviennent dans un contexte familial. Le risque de développer un cancer colorectal est doublé si un parent du premier degré présente un cancer colorectal. Cela peut être dû à des gènes hérités ou à des facteurs environnementaux communs.

La recherche d'antécédents familiaux de cancers colorectaux est importante. Dans certains cas, on envisagera un dépistage à un jeune âge et/ou un conseil génétique*.

Des syndromes héréditaires connus prédisposent à un cancer colorectal :

- o La polypose adénomateuse familiale* (ou FAP). Les personnes atteintes de cette maladie présentent une mutation* ou une perte du gène FAP, ce qui provoque la croissance de centaines ou de milliers de polypes* dans le gros intestin à un jeune âge. Le cancer peut se développer dans un ou plusieurs de ces polypes* avant l'âge de 40 ans, et parfois dès 20 ans. Pour éviter que cela n'arrive, le gros intestin doit être enlevé chirurgicalement. Il existe une variante de cette maladie appelée le syndrome AFAP, la polypose familiale atténuée, dans laquelle les polypes* sont moins fréquents et apparaissent à un âge plus avancé, comparativement au syndrome FAP.

- Le syndrome de Lynch*, également appelé cancer colorectal héréditaire sans polypose. Les personnes atteintes de cette affection présentent certaines mutations* génétiques qui provoquent une défaillance des mécanismes de réparation de l'ADN*. La conséquence de cette affection est qu'une tumeur colorectale bénigne peut se transformer en cancer à un rythme plus rapide (en moyenne, en 2 à 3 ans) que chez les personnes non atteintes du syndrome de Lynch*. En cas de cancer colorectal avec le syndrome de Lynch*, l'âge moyen lors du diagnostic est de 45 ans. Le syndrome de Lynch* présente également un risque accru d'apparition de certains autres types de cancer comme le cancer de l'endomètre* ou le cancer de l'ovaire.

D'autres syndromes héréditaires moins fréquents incluent le syndrome de Turcot*, le syndrome de Peutz-Jeghers* et la polypose adénomateuse associée à MYH. Les personnes d'origine juive ashkénaze courent un risque plus élevé de développer un cancer colorectal à cause de certaines mutations* génétiques héréditaires présentes dans ce groupe de population.

Certains facteurs peuvent avoir un effet protecteur contre le développement du cancer colorectal :

- Une alimentation riche en fruits, en légumes et en céréales complètes diminue le risque de cancer colorectal.
- Une augmentation de l'activité physique peut aider à réduire le risque de cancer colorectal.
- On pense que la prise à long terme de médicaments anti-inflammatoires tels que l'aspirine est un moyen de réduire la survenue récurrente de polypes* colorectaux non héréditaires. Il a ainsi été montré que l'aspirine réduisait le risque de cancer colorectal chez les personnes atteintes du syndrome de Lynch*. On pense également qu'elle favorise la régression des polypes* colorectaux chez les patients atteints de FAP, mais des recherches supplémentaires sont nécessaires pour confirmer ces résultats de manière définitive.
- La prise d'hormones féminines par les femmes ménopausées a été proposée comme moyen de réduire le risque de cancer colorectal. Cependant, des recherches supplémentaires sont nécessaires pour obtenir des preuves concluantes.

COMMENT LE CANCER COLORECTAL EST-IL DIAGNOSTIQUE ?

La présence d'un cancer colorectal peut être soupçonnée dans diverses circonstances, mais le plus souvent lorsqu'un patient présente certains troubles ou symptômes. Le cancer colorectal peut également être détecté lors d'un examen de dépistage. De nombreux pays offrent aux personnes âgées de plus de 50 ans un programme de dépistage systématique des polypes* colorectaux et du cancer colorectal à un stade précoce. La procédure de dépistage est expliquée dans la section suivante.

Symptômes et signes du cancer colorectal

Symptômes

Les symptômes principaux d'une tumeur colorectale précoce sont souvent vagues. Par ailleurs, ces symptômes apparaissent couramment dans le contexte d'autres pathologies bénignes et ne sont donc pas spécifiques du cancer colorectal. Dans une phase très précoce, la plupart des cancers colorectaux ne causent ni trouble, ni symptôme.

Signes

La présence de sang dans les selles peut être le signe d'un cancer colorectal ou d'un polype. Le sang présent dans les selles peut être rouge, ou noir lorsque le sang est digéré. Le sang noir dans ce contexte est appelé « melaena » et résulte souvent du saignement de lésions situées à une distance plus éloignée de l'anus. La perte de sang peut parfois être invisible à l'œil nu (examen microscopique requis). La perte de sang peut entraîner une carence en fer ou une anémie* (numération faible des globules rouges et faible taux d'hémoglobine*), et conduire à des symptômes de fatigue, d'essoufflement et de pâleur de la peau.

Diagnostic

Les troubles suivants, surtout s'ils persistent sur une longue période de temps, permettent de soupçonner la présence d'un cancer colorectal et nécessitent des examens complémentaires :

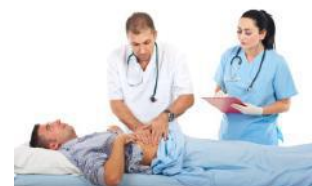- une modification des habitudes intestinales
- une gêne abdominale générale
- une perte de poids inexpliquée
- un état prolongé de fatigue



Le diagnostic du cancer colorectal repose sur les examens expliqués ci-après. Chez les femmes, il est important d'exclure la présence de cancers du sein synchrone, cancers de l'ovaire et cancers de l'endomètre.

1. Examen clinique

Il comprend un examen physique de l'abdomen et un toucher rectal. En palpant l'abdomen, le médecin détermine si la tumeur a entraîné un gonflement du foie et une accumulation de liquide dans l'abdomen appelée « ascite ». Au cours du toucher rectal, le médecin utilisera un doigt ganté pour examiner l'intérieur de l'anus et du rectum afin de détecter des grosseurs anormales ou des traces de sang.



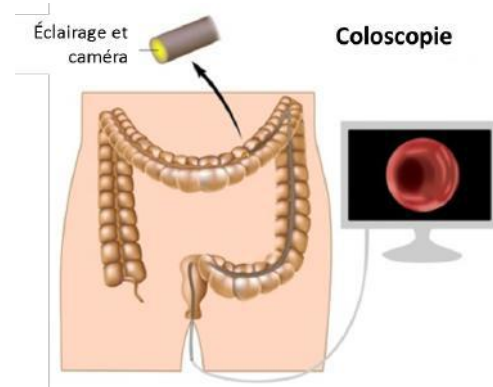
2. Endoscopie

Au cours de l'endoscopie* du gros intestin, le médecin insère un fin tube lumineux équipé d'une caméra dans le gros intestin en passant par l'anus. Cela permet au médecin de rechercher des zones ou des grosseurs anormales sur la paroi interne de l'intestin. L'insertion d'instruments fins à l'aide de l'endoscope permet également au médecin d'effectuer le prélèvement d'une zone anormale (biopsie*), ou s'il trouve un polype, de le disséquer entièrement. Ce tissu est envoyé au laboratoire pour un examen anatomopathologique (voir ci-dessous).

L'endoscopie* peut être effectuée dans différentes zones en insérant l'instrument adapté dans les différentes zones colorectales. Ainsi, le rectoscope* est un instrument court et rigide qui est inséré seulement dans le rectum (la procédure est appelée rectoscopie). Le sigmoïdoscope* est un instrument un peu plus flexible qui est inséré dans la partie inférieure du gros intestin, au-dessus du rectum (la procédure est appelée sigmoïdoscopie). Le coloscope* est un instrument long et flexible qui peut explorer l'ensemble du gros intestin (cette procédure est appelée coloscopie).

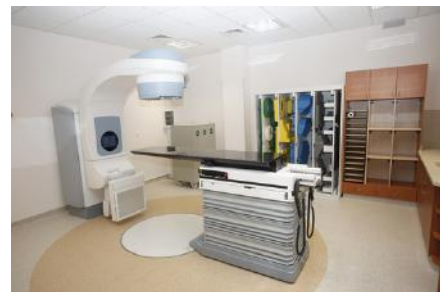Les tumeurs trouvées à moins de 15 cm de l'anus sont classées comme des tumeurs rectales, alors que les tumeurs situées plus loin de l'anus sont appelées « tumeurs coliques ».

Quand une tumeur rectale est trouvée au cours de la rectoscopie, une coloscopie complète est également requise, soit de manière préopératoire ou postopératoire.



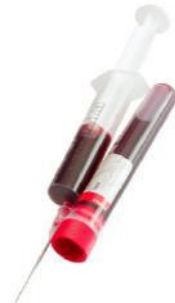3. Examen radiologique

- **Coloscanner***. Cet examen est en fait une scanographie de l'abdomen, après laquelle un ordinateur produit des images tridimensionnelles de la paroi intérieure du gros intestin. Cette procédure est également appelée **coloscopie virtuelle**. Il ne s'agit pas de la procédure de routine, mais le coloscanner* peut s'avérer utile lorsque la coloscopie est difficile, par exemple dans le cas de tumeurs obstructives. Il peut également aider les chirurgiens à localiser exactement une tumeur avant son opération.
- **Lavement baryté à double contraste** Cet examen consiste à insuffler du sulfate de baryum (un liquide crayeux couramment utilisé dans les examens radiologiques) et de l'air dans le côlon par l'anus. Le baryum comme l'air sont visibles sur le cliché à rayons-X*, ce qui permet de dessiner les contours de la paroi interne du côlon et du rectum. Cet examen n'est utilisé qu'occasionnellement, généralement lorsque la partie côté droite du côlon est difficile à atteindre avec le coloscope*, mais aujourd'hui, il est généralement remplacé par un coloscanner*.
- **Pour la coloscopie et le coloscanner* , une préparation adéquate de l'intestin est nécessaire.**



4. Examens de laboratoire

- Les médecins prescrivent des **examens sanguins de routine**, comprenant une numération et formule du sang, et l'analyse de la fonction hépatique* et rénale.
- Les **marqueurs tumoraux** sont des substances produites par les tumeurs et qui peuvent être mesurées au moyen d'une analyse de sang. Associés aux résultats des examens de routine, les marqueurs tumoraux peuvent aider à diagnostiquer une récurrence* de cancer après un traitement initial à un stade précoce, ou à suivre l'évolution du cancer pendant ou après le traitement. Lors d'un cancer colorectal, seul l'antigène carcino-embryonnaire* peut être utile dans certaines situations. Cependant, beaucoup d'efforts de recherche sont consacrés à la découverte de marqueurs tumoraux.
- **Antigène carcino-embryonnaire* (ACE)**. Les cellules de cancer colorectal peuvent produire le facteur ACE, qui peut être mesuré à l'aide d'un examen sanguin. Cependant, tous les cancers colorectaux ne produisent pas de l'ACE et l'ACE peut aussi s'avérer élevé avec d'autres cancers et des maladies non malignes. Par conséquent, la recherche de l'ACE ne peut pas servir de test de dépistage du cancer colorectal. Chez les patients présentant un cancer colorectal et un taux élevé d'ACE, ce facteur peut cependant se révéler utile pour l'évaluation du pronostic* et le suivi après le traitement.



5. Examen anatomopathologique

Il s'agit de l'examen en laboratoire du tissu tumoral. Il est réalisé en étudiant au microscope le prélèvement obtenu lors de la biopsie* ou le polype résecté lors de l'endoscopie*. Les données anatomopathologiques confirmeront le diagnostic de cancer colorectal et révéleront les caractéristiques spécifiques de la tumeur.

Après une intervention chirurgicale, l'examen anatomopathologique est effectué non seulement sur le tissu de la tumeur elle-même, mais aussi sur les ganglions lymphatiques* qui sont systématiquement retirés, et sur les organes envahis par la tumeur et résectés pendant l'opération. Il peut également être nécessaire d'effectuer un examen anatomopathologique sur les métastases*. L'anatomopathologie* fait partie du processus de détermination du stade*. La détermination du stade* signifie que le médecin définit dans quelle mesure la tumeur colorectale a envahi les autres organes ou a donné lieu à des métastases*. La détermination du stade* permet aux médecins de prescrire le traitement optimal.



La section « Quels sont les éléments importants à connaître pour un traitement optimal ? » explique comment les données anatomopathologiques permettent d'orienter le traitement.

LE DEPISTAGE DU CANCER COLORECTAL

De nombreux pays offrent aux personnes âgées de plus de 50 ans un programme de dépistage systématique des polypes* colorectaux et du cancer colorectal à un stade précoce. Ces mesures de dépistage existent parce que le cancer colorectal à un stade précoce ne produit souvent que des symptômes vagues ou même absents, parce que les polypes* sont des lésions précancéreuses* bien délimitées et parce que l'âge est un important facteur de risque*.


Le programme de dépistage comprend généralement un test de recherche de sang occulte dans les selles, suivi d'une coloscopie pour confirmation. La recherche de sang occulte dans les selles est utilisée par les médecins pour détecter des traces de sang dans les selles du patient, une tumeur colorectale pouvant produire de petites quantités de sang invisibles à l'œil nu.

Au cours de la coloscopie, le médecin insère un fin tube lumineux équipé d'une caméra dans le gros intestin en passant par l'anus : cela permet au médecin d'inspecter l'intérieur du côlon et du rectum, et de détecter des polypes* ou d'autres tumeurs colorectales.

En Europe, le dépistage est proposé aux hommes et femmes âgés de 50 ans ou plus, avec un intervalle de 1 à 2 ans jusqu'à l'âge approximatif de 74 ans. Le programme prévoit une recherche de sang occulte dans les selles, et une coloscopie pour les personnes présentant une recherche de sang occulte dans les selles positive.

QUELS SONT LES ÉLÉMENTS IMPORTANTS À CONNAÎTRE POUR UN TRAITEMENT OPTIMAL ?

Les médecins doivent prendre en compte de nombreux aspects du patient et du cancer afin de décider du meilleur traitement.



Informations importantes à propos du patient

- Le sexe
- L'âge
- Les antécédents médicaux personnels, les maladies antérieures et les traitements suivis
- Les antécédents familiaux de cancer colorectal, de polypes* colorectaux et d'autres formes de cancer
- L'état de santé général
- Les troubles physiques spécifiques
- Les résultats de l'examen physique
- Les résultats des tests en laboratoire sur la numération sanguine, la fonction rénale et hépatique*, le taux d'ACE
- Les résultats des examens endoscopiques et radiologiques

Informations pertinentes sur le cancer

- **La détermination du stade**

Lorsque les médecins déterminent le stade du cancer, ils utilisent différentes méthodes pour évaluer l'étendue du cancer localement mais également à distance dans le corps. Ce processus est appelé détermination du stade*.

Le stade est un élément fondamental pour prendre une décision appropriée concernant le traitement. Le stade détermine également le pronostic* du patient : moins il est avancé, meilleur est le pronostic*.

La détermination du stade* est généralement effectuée à deux reprises. Après les examens cliniques et radiologiques, les médecins déterminent le stade du cancer. Si une intervention chirurgicale a eu lieu, la détermination du stade* tient compte de l'examen anatomopathologique de la tumeur, des ganglions lymphatiques* et/ou des autres organes qui ont été réséqués chirurgicalement. Ce processus est appelé détermination chirurgicale* du stade . L'examen anatomopathologique doit comprendre l'examen de toutes les marges de résection du prélèvement chirurgical afin de déterminer si la tumeur s'est propagée au-delà du tissu prélevé. Au moins 12 ganglions lymphatiques* doivent être réséqués pour permettre une détermination du stade* précise. De même, l'examen anatomopathologique permet de déterminer si la tumeur a envahi les vaisseaux sanguins ou les nerfs.

Le système de classification TNM est couramment utilisé. La combinaison des facteurs de taille de la tumeur et d’envahissement des tissus voisins (T), d’atteinte des ganglions lymphatiques* (N) et de métastases* (M), la propagation du cancer à d’autres organes du corps, va permettre de classer le cancer dans l’un des stades exposés dans le tableau ci-après. Ces définitions sont plutôt techniques et se réfèrent à l’anatomie de l’intestin et de la cavité abdominale. Il est donc recommandé de demander des explications plus détaillées à des médecins.

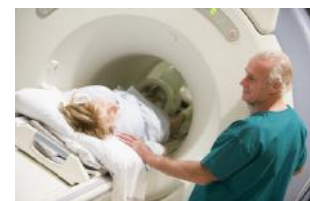Stade	Définition	Catégorie
Stade 0	Carcinome in situ : tumeur maligne confinée à la muqueuse qui n’a pas envahi la sous-muqueuse*	Cancer colo-rectal localisé
Stade I	La tumeur envahit la sous-muqueuse* ou la tunique musculieuse*	
Stade IIA	La tumeur traverse la tunique musculieuse* et envahit la sous-séreuse* ou les tissus environnants de l’espace intrapéritonéal*	
Stade IIB	La tumeur pénètre dans le péritoine* viscéral et/ou envahit directement des organes ou des structures situés dans l’espace intrapéritonéal*	
Stade III	La tumeur a produit des métastases* dans les ganglions lymphatiques* régionaux. Le stade III est divisé en trois stades différents en fonction de l’envahissement de la tumeur locale et du nombre de ganglions lymphatiques* portant des métastases* ^a <ul style="list-style-type: none"> Stade IIIA : la tumeur envahit la muqueuse, la sous-muqueuse* ou la tunique musculieuse* et s’est propagée à 1–3 ganglions lymphatiques* régionaux. Stade IIIB : La tumeur envahit la sous-séreuse*, le péritoine* viscéral ou les organes voisins, et s’est propagée à 1–3 ganglions lymphatiques* régionaux. Stade IIIC : Indépendamment du degré d’envahissement local, la tumeur s’est propagée à 4 ganglions lymphatiques* régionaux ou plus. 	
Stade IV	Indépendamment du degré d’envahissement local et/ou de la propagation à des ganglions lymphatiques* régionaux, la tumeur s’est propagée à des organes distants.	Cancer colorectal avancé

^a Au cours de la détermination chirurgicale* du stade , il convient de réséquer au moins 12 ganglions lymphatiques* pour déterminer avec précision le nombre de ganglions touchés.

• Examens radiologiques

Les examens radiologiques peuvent aider à déterminer l’extension locale de la tumeur et la présence de métastases*. Examens radiologiques possibles :

- Une **tomodensitométrie (scanographie)** de la poitrine et de l’abdomen est habituellement effectuée avant l’intervention chirurgicale pour détecter une dissémination métastatique de la tumeur.
- Une **échographie* peropératoire du foie** peut aider à déterminer la présence de métastases* hépatiques* et si elles peuvent être réséquées.
- Un **examen IRM (imagerie à résonance magnétique*)** s’avère utile pour visualiser de manière précise l’étendue de la propagation tumorale, et pour détecter ou confirmer la présence de métastases*. Un examen IRM* du rectum est une procédure de détermination du stade* habituelle pour le cancer du rectum.



- Une **écho-endoscopie** peut être utilisée en alternative à l'IRM* dans le cancer du rectum à un stade précoce afin de déterminer l'extension de la tumeur.
- La **tomographie par émission de positons* (TEP)** n'est pas réalisée comme examen de routine, mais elle peut s'avérer utile pour visualiser les métastases*. La TEP peut aider à déterminer si une lésion distante est de nature maligne, notamment si cet examen est associé à une scanographie. La TEP permet également de visualiser avec précision les métastases* hépatiques* pouvant être réséquées chirurgicalement. Enfin, la TEP peut s'avérer utile pour visualiser les tumeurs résiduelles ou récidivantes après une radiothérapie et/ou une intervention chirurgicale.

- **Examen anatomopathologique**

Au cours de la coloscopie, une biopsie* des zones suspectes est effectuée et, si possible, les polypes* sont réséqués entièrement. Ces tissus sont ensuite étudiés en laboratoire. Cet examen est appelé anatomopathologie*. Quand l'intervention chirurgicale est indiquée, un deuxième examen anatomopathologique étudie la tumeur et les ganglions lymphatiques* après la chirurgie. Ceci est très important pour confirmer les premiers résultats anatomopathologiques et obtenir davantage de renseignements sur le cancer.

Les résultats de l'examen anatomopathologique doivent comprendre les éléments suivants :

- **Le type histologique de la lésion**

Le type histologique indique le type de cellules qui composent la lésion. La plupart des cancers colorectaux sont des adénocarcinomes* ou des sous-types d'adénocarcinomes* (mucineux ou à cellules de bague à sceau). Les autres formes rares de cancers colorectaux incluent les carcinomes épidermoïdes, les carcinomes adénoquameux*, les carcinomes indifférenciés et les carcinomes médullaires.

Les carcinomes neuroendocrines* sont des cancers qui se développent à partir de cellules neuroendocrines* du côlon ou du rectum. Ces cancers présentent un comportement différent qui nécessite des traitements différents. Les informations contenues dans ce guide ne s'appliquent pas à cette forme de cancer colorectal.

- **Le grade**

Le grade est déterminé selon le degré de différence entre l'aspect des cellules tumorales et celui des cellules normales que l'on trouve dans la paroi colorectale saine. Les caractéristiques anormales indiquent la vitesse à laquelle les cellules se divisent et leur degré d'envahissement.

Pour le cancer colorectal, on distingue quatre grades. Dans le **grade 1**, le tissu tumoral ressemble étroitement au tissu colorectal normal, alors que dans le **grade 4**, les cellules tumorales sont très anormales. Les **grades 2 et 3** sont des grades intermédiaires. Le grade d'un cancer colorectal est généralement qualifié de **bas grade** (grade 1-2) ou de **haut grade** (grade 3-4). Les carcinomes à cellules de bague à sceau, à petites cellules et indifférenciées sont toujours classés en haut grade.

- **Le niveau d'envahissement dans les polypes* colorectaux malins**

Le cancer colorectal se développe habituellement à partir d'un polype colorectal bénin. Lorsqu'un polype colorectal est résectionné et examiné pour y rechercher la présence d'un carcinome invasif, l'anatomopathologiste* recherche les caractéristiques pouvant prédire l'agressivité du cancer.

Plusieurs systèmes de détermination du stade* ont été proposés pour ces « polypes* malins » afin d'orienter le traitement. L'un de ces critères est le « degré d'envahissement » qui détermine dans quelle mesure le carcinome a envahi la structure du polype. Quatre degrés d'envahissement ont été définis pour les **polypes pédonculés** (polypes fixés à la paroi de l'intestin par une tige étroite et allongée). Pour les **polypes sessiles** (polypes sans pédoncules), trois degrés d'envahissement ont été définis.

Les autres caractéristiques histologiques prédisant une malignité agressive sont la présence de cellules cancéreuses dans les marges d'excision du polype résectionné, l'envahissement des vaisseaux sanguins ou lymphatiques* par des cellules cancéreuses et une lésion de haut grade.

- **Le profilage moléculaire**

Le cancer se développe lorsque les gènes responsables de la régulation de la croissance et de la différenciation cellulaire sont modifiés. Ces altérations génétiques comprennent par exemple les changements opérés dans la séquence d'ADN d'un gène (mutation*), dans le nombre ou la séparation de chromosomes* (instabilité chromosomique*), ou dans la longueur des séquences répétitives spécifiques de l'ADN (instabilité des microsatellites*).

Le profilage moléculaire est une technique qui révèle l'ensemble des gènes exprimés par une cellule ou un tissu. Cette technique est de plus en plus utilisée pour déterminer le profil des gènes et des mutations* génétiques exprimés dans les cancers. En comparant les « profils moléculaires » des cancers et en les associant aux informations cliniques, les médecins peuvent mieux comprendre l'origine du cancer, sa capacité à métastaser, sa réponse au traitement et la probabilité d'une récurrence*.

Plusieurs altérations génétiques ont été décrites pour le cancer du côlon tel que les mutations RAS, la mutation BRAF*, la mutation MLH1*, l'instabilité chromosomique* et l'instabilité des microsatellites*. La présence ou l'absence de ces profils moléculaires permettent de classer les tumeurs colorectales et de déterminer le traitement optimal. Cela est d'autant plus vrai pour les mutations RAS (KRAS ou NRAS) qui détermineront si le recours à deux médicaments spécifiques pourrait s'avérer utile.

QUELLES SONT LES OPTIONS DE TRAITEMENT ?

La planification du traitement repose sur une équipe interdisciplinaire de professionnels de la santé. Ceci implique généralement une réunion entre différents spécialistes, que l'on appelle réunion de concertation pluridisciplinaire* ou consultation oncologique multidisciplinaire. Lors de cette réunion, la planification du traitement est débattue en fonction des informations pertinentes mentionnées précédemment.



Le traitement combinera généralement des thérapies qui :

- Agiront localement sur le cancer, comme la chirurgie ou la radiothérapie
- Agiront sur les cellules cancéreuses au moyen d'un traitement systémique (dans tout le corps) comme la chimiothérapie* ou la thérapie biologique ciblée.

L'étendue du traitement dépend du stade du cancer, des caractéristiques de la tumeur et des risques encourus par le patient.

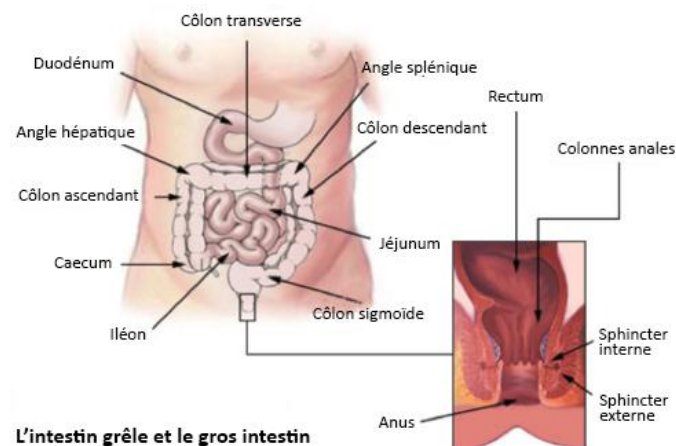
Vous trouverez d'abord ci-dessous les principes généraux du traitement du cancer colorectal. Le cancer colorectal se localise habituellement dans un polype. Le traitement des polypes* malins est décrit séparément. Cette partie est suivie par une description des plans de traitement par stades. Le cancer du côlon et le cancer du rectum font l'objet de parties séparées.

Tous les traitements possèdent leurs avantages, leurs risques et leurs contre-indications*. Nous recommandons aux patients de consulter leurs médecins pour connaître les avantages escomptés et les risques de chaque traitement afin d'être informés de leurs conséquences. Chez certains patients, il existe plusieurs options de traitement dont le choix doit être discuté en fonction du rapport entre les avantages attendus et les risques.

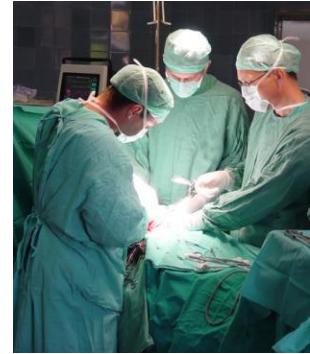LES PRINCIPES DE TRAITEMENT

Chirurgie

La chirurgie a pour objectif d'enlever la tumeur primaire. Les patients atteints d'une maladie au stade avancé peuvent aussi subir une intervention visant à retirer les lésions métastatiques.



L'étendue de l'intervention sur la tumeur primaire dépendra de sa propagation locale. Dans le cas d'une **excision simple**, la tumeur est retirée localement de la couche superficielle interne de la paroi de l'intestin. Lorsque le cancer se développe à partir d'un polype, tout le polype est enlevé, une procédure appelée **polypectomie***. Dans une **résection segmentaire**, le segment de l'intestin où se trouve la tumeur est enlevé chirurgicalement et les extrémités de l'intestin sont reliées.



Les résections standardisées sont maintenant considérées comme plus appropriées que les résections segmentaires dans le traitement du cancer du côlon. En fonction de la localisation de la tumeur, la résection standardisée consiste à enlever le côlon ascendant (hémicolectomie* droite) ou le côlon descendant (hémicolectomie* gauche) ou le côlon sigmoïde (résection sigmoïde). L'hémicolectomie* droite et l'hémicolectomie* gauche sont parfois étendues au côlon transverse. Cette procédure s'appelle alors hémicolectomie* (droite ou gauche) étendue. Le segment correspondant de l'intestin est retiré, ainsi que les ganglions lymphatiques* régionaux et toute partie des organes adjacents envahie par la tumeur. Il est nécessaire de retirer au moins 12 ganglions lymphatiques* régionaux pour effectuer une détermination du stade* précise. Le chirurgien devra également prendre en compte la structure du système sanguin. De ce fait, les marges peuvent être plus larges. Si dans le cas du cancer rectal, l'ensemble du rectum et du mésorectum* comprenant les ganglions lymphatiques* régionaux est retiré, la procédure est appelée **excision totale du mésorectum* (TME)**.

Généralement, les extrémités saines de l'intestin sont reliées chirurgicalement au cours de l'opération initiale (appelée **anastomose***). Quand une excision totale du mésorectum* est effectuée pour le cancer du rectum, une anastomose* colo-anale est effectuée. Cependant, chez certains patients, le chirurgien doit créer une jonction temporaire entre le petit ou le gros intestin et la paroi de l'abdomen (respectivement, une **iléostomie** et **colostomie**). La stomie est généralement temporaire, mais chez certains patients, elle peut être permanente, en particulier chez les patients opérés en raison d'un cancer situé dans la partie basse du rectum.

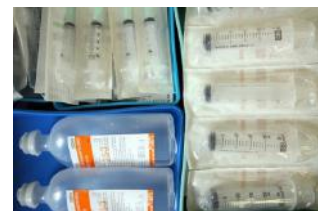Pour le cancer du rectum, une excision locale peut être réalisée en utilisant un appareil de grossissement qui est inséré dans le rectum par l'anus. Cette procédure est appelée **microchirurgie endoscopique transanale*** et elle nécessite une expertise spécifique. Pour les tumeurs du côlon, l'excision simple et la polypectomie* peuvent être effectuées en utilisant un **coloscope***.

Les résections chirurgicales peuvent être réalisées par **laparotomie**, mais chez la plupart des patients, aussi par **laparoscopie**. La laparotomie décrit une procédure de chirurgie ouverte, ce qui signifie que le chirurgien pratique une grande incision dans l'abdomen pour effectuer l'opération. Au cours d'une **laparoscopie**, des tubes fins éclairés et des instruments sont insérés dans 3 ou 4 petites incisions pratiquées dans l'abdomen. Après une laparoscopie, les patients récupèrent plus rapidement et facilement qu'après une laparotomie.

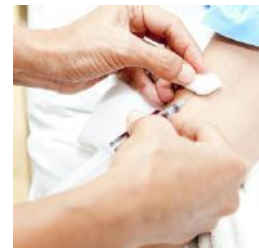Si le cancer a provoqué une obstruction de l'intestin, il peut être nécessaire au chirurgien de libérer l'intestin et de le laisser guérir en insérant un stent ou en pratiquant une **colostomie**. Un stent est un tube placé dans l'intestin au niveau de la tumeur et servant à conserver le passage naturel. Lorsqu'il pratique une colostomie, le chirurgien relie l'intestin sain situé au-dessus du niveau de la tumeur directement à la peau de l'abdomen et il ferme la partie inférieure de l'intestin. Les selles peuvent alors être évacuées par ce nouvel orifice et elles sont collectées dans une poche plastique attachée à la peau. Ce nouvel orifice est appelé **stomie**. Les stomies sont généralement temporaires, ce qui signifie que lorsque la tumeur est réséquée et que l'intestin a eu le temps de guérir, on pratique une seconde opération pour relier les deux extrémités de l'intestin (**anastomose***) et fermer la stomie. Néanmoins, les stomies peuvent être permanentes chez certains patients.

Chimiothérapie

La chimiothérapie* a pour but de tuer ou de léser les cellules tumorales. La chimiothérapie* est administrée par voie orale ou dans une veine, et elle agit donc de manière systématique. La chimiothérapie* de base pour le cancer colorectal utilise des médicaments appelés fluoropyrimidines*, administrés comme traitement unique (monothérapie) ou en association avec d'autres médicaments (thérapie associée).



Les fluoropyrimidines* utilisés sont le **5-fluorouracile*** (5-FU), administré par voie intraveineuse et la **capécitabine*** ou le **tégafur-uracile*** (UFT), administrés par voie orale. Les fluoropyrimidines* sont généralement administrés en association avec la **leucovorine*** (LV), également connue sous le nom d'acide folinique, une substance qui améliore l'efficacité de la fluoropyrimidine*. Généralement, les médicaments 5-FU et LV sont administrés conjointement dans un schéma thérapeutique appelé **5-FU/LV**.



En association chimiothérapeutique, les fluoropyrimidines* sont associés à d'autres médicaments tels que l'**oxaliplatine*** ou l'**irinotécan***.

Thérapie biologique ciblée

La thérapie biologique ciblée se réfère à l'utilisation thérapeutique de substances conçues spécifiquement pour interférer avec la croissance des cellules.

Ainsi, le **bévacizumab*** est un anticorps monoclonal* qui se lie au facteur de croissance de l'endothélium vasculaire* (VEGF), une protéine qui permet la croissance des vaisseaux sanguins. Les cellules cancéreuses colorectales produisent de grandes quantités de VEGF qui stimulent la formation de nouveaux vaisseaux sanguins à l'intérieur et autour de la tumeur (pour mieux l'alimenter). Le blocage du VEGF au moyen du bévacizumab* peut donc empêcher que ce phénomène se produise.

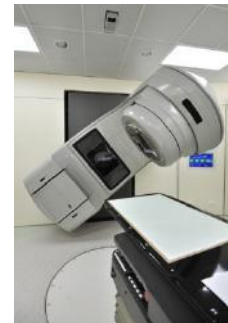Le **cetuximab*** et le **panitumumab*** sont des anticorps monoclonaux qui agissent contre le récepteur de facteur de croissance épidermique* (R-EGF), une structure présente sur la surface de toutes les cellules normales et qui les aide à croître. Les cellules colorectales présentent des quantités élevées de R-EGF à leur surface. La liaison du cétuximab* ou du panitumumab* avec le R-EGF interfère avec la croissance des cellules tumorales, provoquant leur mort.

Radiothérapie

La radiothérapie vise à tuer les cellules tumorales par des radiations ionisantes. Ce traitement est utilisé seul ou en association avec la chimiothérapie* (radiochimiothérapie*), en plus de la chirurgie à certains stades du cancer rectal. L'opération chirurgicale intervient généralement 6 à 8 semaines après la fin de la radiochimiothérapie*.

Dans le cancer du rectum, la radiothérapie ou la radiochimiothérapie* sont recommandées avant l'opération, chaque fois que possible. La radiothérapie ou la radiochimiothérapie* postopératoires sont réservées à certains patients atteints d'un cancer du rectum, présentant un risque élevé de récurrence* et n'ayant pas reçu de radiothérapie avant l'opération.

Certains centres bénéficiant de l'expertise nécessaire utilisent la curiethérapie ou des techniques spéciales de traitement par contact* comme alternatives à la chirurgie locale (avec ou sans radiochimiothérapie*) pour certaines formes du cancer du rectum.



TRAITEMENT DES POLYPES MALINS

Lorsqu'un carcinome est découvert dans un polype du côlon ou du rectum, il est considéré comme polype malin. Le traitement de cette lésion dépend de l'étendue avec laquelle le carcinome a envahi le polype lui-même ou s'est propagé au-delà du polype dans la paroi intestinale, ainsi que des caractéristiques histologiques défavorables constatées (voir « Examen anatomopathologique »).

Polypes* malins dans le côlon

Si le carcinome présent dans le polype ne montre aucun envahissement ou un niveau faible/intermédiaire d'envahissement (niveau 1–3 pour les polypes* pédonculés et niveau 1–2 pour les polypes* sessiles), une **polypectomie*** est suffisante. Si les médecins constatent un niveau élevé d'envahissement (niveau 4 pour les polypes* pédonculés et niveau 2–3 pour les polypes* sessiles) ou des caractéristiques histologiques défavorables, une **résection chirurgicale segmentaire ou standardisée** est indiquée comme nous l'avons vu dans la section précédente (incluant donc les ganglions lymphatiques*).

Polypes* malins dans le rectum

Si le carcinome présent dans le polype ne montre aucun envahissement ou un niveau faible/intermédiaire d'envahissement (niveau 1–3 pour les polypes* pédonculés et niveau 1–2 pour les polypes* sessiles), une procédure d'excision locale utilisant la **microchirurgie endoscopique transanale*** est suffisante.

Si le carcinome présent dans le polype résecté présente un niveau élevé d'envahissement (niveau 4 pour les polypes* pédonculés et niveau 2–3 pour les polypes* sessiles) ou des caractéristiques histologiques défavorables, une résection chirurgicale étendue appelée **excision totale du mésorectum* (TME)** est recommandée : elle consiste à retirer l'ensemble du rectum ainsi que les ganglions lymphatiques* régionaux situés dans le mésorectum*. Pour les patients qui ne sont pas prêts à endurer une intervention chirurgicale plus étendue, une radiochimiothérapie* postopératoire est recommandée.

Si un carcinome invasif est diagnostiqué lors de la biopsie* du polype et si un traitement local est envisagé au moyen de la **microchirurgie endoscopique transanale***, la **radiochimiothérapie*** doit être pratiquée avant l'intervention.

Pour certains patients, les médecins peuvent envisager de mettre en œuvre une **radiothérapie locale** (également appelée **curiethérapie**) ou des **thérapies par contact local** comme alternatives à la chirurgie locale avec ou sans radiochimiothérapie*.

PLANS DE TRAITEMENT EN FONCTION DU STADE DE LA MALADIE

Plan de traitement pour le stade 0

À ce stade, le cancer est confiné à la muqueuse et n'envahit pas la sous-muqueuse. Puisque la tumeur est confinée à la couche la plus superficielle de la paroi intestinale, le principal objectif du traitement est d'éliminer la tumeur locale par intervention chirurgicale. Aucun traitement supplémentaire n'est nécessaire.*

Un stade clinique est attribué au cancer avant l'intervention chirurgicale en se basant sur les examens cliniques et radiologiques. En fait, le stade définitif n'est connu qu'après l'examen du tissu tumoral résecté lors de la chirurgie. Par conséquent, le plan de traitement peut être modifié après l'opération.

La tumeur du côlon ou du rectum est éliminée par simple **excision chirurgicale**. Les lésions plus importantes situées dans le côlon sont plus difficiles à résecter et dans ces cas, le chirurgien retire le segment de l'intestin contenant la tumeur (**résection segmentaire**) et procède ensuite à l'anastomose*. Pour un cancer du rectum, le médecin utilisera la technique de **microchirurgie endoscopique transanale***.

Plan de traitement pour le stade I

À ce stade, le cancer s'est propagé dans la sous-muqueuse, voire dans la couche musculaire de l'intestin. Puisque la tumeur s'est développée plus profondément dans la paroi intestinale, le traitement nécessite une résection chirurgicale plus large des tissus intestinaux, ainsi qu'une résection des ganglions lymphatiques* régionaux. Cependant, puisque la tumeur est toujours considérée comme locale, aucun traitement supplémentaire n'est nécessaire.*

Un stade clinique est attribué au cancer avant l'intervention chirurgicale en se basant sur les examens cliniques et radiologiques. Le stade définitif n'est connu qu'après l'examen du tissu tumoral résecté lors de la chirurgie. Par conséquent, le plan de traitement peut être modifié après l'opération.

Pour un cancer du côlon, le médecin effectue une **résection chirurgicale** de l'intestin au cours de laquelle il retire le segment du côlon où est localisé le cancer, ainsi que des ganglions lymphatiques* régionaux. Pour le cancer du rectum, la procédure est une **excision totale du mésorectum*** durant laquelle le chirurgien retire l'ensemble du rectum, ainsi que les ganglions lymphatiques* régionaux localisés dans le mésorectum*.

Plan de traitement pour le stade II

À ce stade, le cancer s'est développé au-delà de la couche musculaire de l'intestin et peut avoir envahi les organes environnant le côlon ou le rectum. Le traitement primaire consiste en une intervention chirurgicale qui vise à enlever la tumeur et les organes voisins envahis par la tumeur. Cependant, pour certains patients, un traitement supplémentaire peut être recommandé puisqu'il peut diminuer le risque d'un retour de la tumeur. Pour le cancer du côlon, il s'agit d'une chimiothérapie. Pour le cancer du rectum, ce traitement supplémentaire comprend une radiothérapie ou une radiochimiothérapie*.*

Un stade clinique est attribué au cancer avant l'intervention chirurgicale en se basant sur les examens cliniques et radiologiques. Le stade définitif n'est connu qu'après l'examen du tissu tumoral réséqué lors de la chirurgie. Par conséquent, le plan de traitement peut être modifié après l'opération.

Cancer du côlon

Le médecin effectue une **résection chirurgicale** de l'intestin au cours de laquelle il retire le segment de l'intestin où est localisé le cancer, les ganglions lymphatiques* régionaux ainsi que les organes voisins envahis par la tumeur.

Pour les patients présentant une maladie à haut risque, une **chimiothérapie* adjuvante** est recommandée.

En général, les patients au stade IIB sont considérés comme présentant un risque élevé, ainsi que les patients présentant au moins l'une des caractéristiques suivantes : la tumeur provoque une obstruction, la tumeur envahit le péritoine* viscéral et/ou des organes voisins, le chirurgien n'a pas pu retirer un nombre suffisant (au minimum 12) de ganglions lymphatiques régionaux afin de déterminer l'envahissement des ganglions lymphatiques*, la tumeur est peu différenciée ou la tumeur envahit des tissus vasculaires*, lymphatiques* ou péri-neuraux.

La chimiothérapie* est constituée d'**oxaliplatine*** et de **5-FU/LV**, administrés par voie intraveineuse. Cette association est connue sous le nom de **FOLFOX**. Elle peut aussi être remplacée par une association de capécitabine* administrée par voie orale et d'oxaliplatine* administrée par voie intraveineuse. Une alternative envisageable est un schéma thérapeutique comprenant **5FU/LV** par voie intraveineuse ou de la **capécitabine*** par voie orale. La chimiothérapie* est administrée pendant 6 mois.

Chez les patients âgés de plus de 70 ans, il faut être prudent lorsque l'on conseille une association de médicaments chimiothérapeutiques, par exemple, à base d'oxaliplatine*.

La participation à des essais cliniques est recommandée de manière à contribuer au développement du traitement optimal pour les patients de la même catégorie.

Cancer du rectum

Dans le cancer du rectum, un examen par IRM* du bassin est indispensable pour déterminer l'extension locale de la tumeur avant le début du traitement. Dans certains cas, aucun traitement pré-opératoire n'est nécessaire, car l'intervention chirurgicale est suffisante. Pour tous les autres cas, il est recommandé d'administrer une radiothérapie ou une radiochimiothérapie* avant la chirurgie. Le schéma thérapeutique recommandé dépend de la propagation locale de la tumeur.

Si la tumeur peut être entièrement retirée par **excision totale du mésorectum*** et si elle s'est propagée uniquement à des organes pouvant être facilement réséqués, une **radiothérapie*** ou une **radiochimiothérapie*** pré-opératoire est indiquée.

Si une **excision totale du mésorectum*** ne permet pas de retirer complètement la tumeur et/ou si la tumeur s'est propagée à des organes ne pouvant pas être réséqués, une **radiochimiothérapie*** doit être administrée.

Le schéma de **radiothérapie*** se compose de 25 Grays* délivrés en 5 fractions de 5 Grays* sur une semaine, suivi immédiatement par l'intervention chirurgicale. Le schéma de la **radiochimiothérapie*** se compose d'une radiothérapie* de 46 à 50,4 Grays* délivrés par fractions de 1,8 à 2 Grays*, en association avec une chimiothérapie* par 5FU (par voie intraveineuse ou orale), ou par capécitabine* ou UFT (par voie orale), suivie d'une intervention chirurgicale 6 à 8 semaines plus tard. Chez les patients âgés de plus de 80 ans ou les patients ne pouvant supporter la radiochimiothérapie*, on peut envisager un régime de radiothérapie* avec 5 fractions de 5 Grays*, et l'intervention chirurgicale peut être repoussée 6 à 8 semaines après la fin de la radiothérapie*.

Durant l'intervention chirurgicale, le médecin effectue une **excision totale du mésorectum*** au cours de laquelle il retire l'ensemble du rectum, ainsi que les ganglions lymphatiques* régionaux situés dans le mésorectum*. Le chirurgien enlève également les organes voisins qui sont envahis par la tumeur, si cela est possible.

Plan de traitement pour le stade III

À ce stade, le cancer s'est métastasé dans les ganglions lymphatiques régionaux. La tumeur primaire peut être limitée à l'intestin ou peut avoir envahi les organes voisins. Puisque le cancer s'est propagé au-delà de l'intestin, le traitement ne comprend pas uniquement l'intervention chirurgicale pour retirer tout le tissu tumoral, mais aussi une thérapie adjuvante qui diminuera le risque de retour du cancer. Pour le cancer du côlon, il s'agit d'une chimiothérapie*. Pour le cancer du rectum, ce traitement adjuvant comprend une radiothérapie* ou une radiochimiothérapie*.*

Un stade clinique est attribué au cancer avant l'intervention chirurgicale en se basant sur les examens cliniques et radiologiques. En fait, le stade définitif n'est connu qu'après l'examen du tissu tumoral réséqué lors de la chirurgie. Par conséquent, le plan de traitement peut être modifié après l'opération.

Cancer du côlon

Le médecin effectue une **résection chirurgicale** au cours de laquelle il retire le segment de l'intestin où est localisé le cancer, les ganglions lymphatiques* régionaux ainsi que les organes voisins envahis par la tumeur.

La **chimiothérapie* adjuvante** standard est constitué d'**oxaliplatine*** et de **5-FU/LV**, administrés par voie intraveineuse. Cette association est connue sous le nom de **FOLFOX**. Une **combinaison de capécitabine* et d'oxaliplatine*** peut également être proposée. L'**oxaliplatine*** est contre-indiquée chez certains patients : dans ce cas, le schéma standard est un traitement par **5FU/LV** en perfusion intraveineuse ou par **capécitabine*** par voie orale. La chimiothérapie* est administrée pendant 6 mois.

Cancer du rectum

Dans le cancer du rectum, un examen par IRM* du bassin est indispensable pour déterminer l'extension locale de la tumeur avant le début du traitement. Malheureusement, ni l'IRM*, ni aucun autre examen radiologique ne peuvent dire avec précision si le cancer s'est propagé aux ganglions lymphatiques* régionaux. Dans la plupart des cas, il est recommandé d'administrer une radiothérapie* ou une radiochimiothérapie* avant la chirurgie. Le schéma thérapeutique recommandé dépend de la propagation locale de la tumeur.

Si la tumeur peut être entièrement retirée par **excision totale du mésorectum*** et si elle s'est propagée uniquement à des organes pouvant être facilement réséqués, une **radiothérapie*** ou une **radiochimiothérapie*** pré-opératoire est indiquée.

Si une **excision totale du mésorectum*** ne permet pas une résection complète de la tumeur et/ou si la tumeur s'est propagée à des organes ne pouvant pas être réséqués, une **radiochimiothérapie*** doit être administrée.

Le schéma de **radiothérapie*** se compose de 25 Grays* délivrés en 5 fractions de 5 Grays* sur une semaine, suivi immédiatement par l'intervention chirurgicale. Le schéma de la **radiochimiothérapie*** se compose d'une radiothérapie* de 46 à 50,4 Grays* délivrés par fractions de 1,8 à 2 Grays*, en association avec une chimiothérapie* par 5FU (par voie intraveineuse ou orale), ou par capécitabine* ou UFT (par voie orale), suivie d'une intervention chirurgicale 6 à 8 semaines plus tard. Chez les patients âgés de plus de 80 ans ou les patients ne pouvant supporter la radiochimiothérapie*, on peut envisager un régime de radiothérapie* avec 5 fractions de 5 Grays*, et l'intervention chirurgicale peut être repoussée 6 à 8 semaines après la fin de la radiothérapie*.

Durant l'intervention chirurgicale, le médecin effectue une **excision totale du mésorectum*** au cours de laquelle il retire l'ensemble du rectum, ainsi que les ganglions lymphatiques* régionaux situés dans le mésorectum*. Le chirurgien enlève également les organes voisins qui sont envahis par la tumeur, si cela est possible.

Plan de traitement pour le cancer colorectal métastatique : Stade IV

À ce stade, la tumeur s'est propagée de manière significative et a donné naissance à des métastases dans des organes éloignés tels que le foie et les poumons. Le traitement vise non seulement à enlever la tumeur par chirurgie, mais également à cibler les cellules tumorales de manière systémique par la chimiothérapie*, ou par une association de chimiothérapie et de thérapie biologique ciblée.*

La maladie métastatique doit être confirmée par des examens radiologiques appropriés. Généralement, il est nécessaire d'obtenir une confirmation anatomopathologique des métastases avant de démarrer la chimiothérapie*.*

Le plan de traitement doit être optimisé individuellement pour chaque patient. Ce plan est élaboré par une équipe pluridisciplinaire et doit prendre en compte plusieurs facteurs. La plupart des patients présentent des métastases non résécables. Toutefois, une détermination du stade* minutieuse permet aux médecins d'identifier les métastases* qui pourront faire l'objet d'une ablation chirurgicale lorsque leur volume sera réduit par la chimiothérapie*. Il est donc primordial de déterminer si le patient est atteint d'une maladie résécable, d'une maladie non résécable, ou d'une maladie non résécable mais qui peut faire l'objet d'une résection après la chimiothérapie*. En outre, l'état général du patient, la fonction de l'organe du patient, la présence éventuelle d'autres maladies et le choix du patient orientent la prise de décision relative au traitement individuel optimal.*

Les principes de traitement sont présentés ci-dessous. La chimiothérapie et la thérapie biologique ciblée sont recommandées en fonction de la possibilité de réséquer ou non les métastases*. La chirurgie comprend la résection de la tumeur primaire, mais peut aussi comprendre l'ablation chirurgicale des métastases*.*

Pendant le traitement, un suivi est recommandé afin d'évaluer la réponse à la chimiothérapie. Un schéma possible recommande une période de 2 à 3 mois d'évaluations de l'anamnèse, de l'état général, des effets secondaires de la chimiothérapie*, de l'impact de la chimiothérapie* sur la qualité de vie, des examens physiques, des examens en laboratoire du niveau d'ACE (s'il était élevé initialement) et des scanographies des zones concernées.*

Options de traitement

Cette section présente succinctement les principaux traitements mis en œuvre à ce stade de la maladie. Cela doit vous permettre de mieux comprendre la section suivante qui décrit la meilleure stratégie de traitement en fonction des caractéristiques de la maladie et l'état de santé général du patient.

Chirurgie

Chirurgie sur la tumeur primaire

Le médecin effectue une **résection chirurgicale** au cours de laquelle il retire le segment de l'intestin où est localisé le cancer, les ganglions lymphatiques* régionaux ainsi que les organes voisins envahis par la tumeur.

Résection des métastases*

La localisation la plus fréquente de métastases* du cancer colorectal se situe dans le foie. La résection chirurgicale doit être envisagée pour des métastases* hépatiques* solitaires ou confinées, car elle offre à ces patients la meilleure chance de survie à long terme même si chez environ 3 patients sur 4, les métastases* hépatiques* peuvent réapparaître après la résection. L'ablation par radiofréquence*, en combinaison avec un traitement systémique, fait l'objet de recherches en cours comme alternative ou complément à la résection chirurgicale des métastases* hépatiques* dans les cas où la résection serait impossible ou incomplète. Certaines métastases* pulmonaires peuvent également être enlevées chirurgicalement. Cela peut s'avérer utile uniquement s'il n'y a pas d'autres signes de mauvais pronostic*.

En général, la résection des métastases* peut réussir à condition que l'emplacement des métastases* ne pose pas de risque opératoire, et à condition que la résection laisse suffisamment de tissu fonctionnel (par exemple, au moins 30 % du tissu hépatique*). De fait, il est possible d'effectuer des résections multiples. Certaines métastases* peuvent devenir résécables si elles sont réduites lors d'une chimiothérapie*. Les patients concernés doivent recevoir des chimiothérapies* spécifiques (voir ci-dessus).

Chimiothérapie* et thérapie biologique ciblée*

La liste des médicaments approuvés pour le traitement du cancer colorectal du stade IV s'est allongée progressivement durant les 10 dernières années. De plus, des essais cliniques ont apporté des informations utiles concernant plusieurs associations de ces médicaments et leur efficacité respective. Les principaux médicaments et leurs associations existantes sont présentés ci-après.

Les différents médicaments chimiothérapeutiques

- Le 5-fluorouracile* (5-FU)
 - Le 5-FU est toujours administré en association avec la leucovorine* (LV). La leucovorine* est de l'acide folinique réduit et sert à augmenter l'efficacité du 5-FU. L'association des deux médicaments est abrégée sous la forme 5-FU/LV ou FOLF.
 - Le 5-FU est administré par voie intraveineuse en une injection rapide (moins de 60 min) ou en perfusion lente durant plus de 24 heures. Les perfusions lentes sont préférables, car elles sont généralement mieux tolérées.
- La capécitabine* (CAP)
 - La capécitabine* est transformée en 5-FU dans l'organisme.
 - Elle est administrée par voie orale.
- L'oxaliplatine* (OX)
 - L'oxaliplatine* est habituellement administré en association avec d'autres médicaments pour le traitement du cancer colorectal.
 - Son administration se fait au moyen d'une perfusion par voie intraveineuse sur une durée d'environ 2 heures.
- L'irinotécan* (IRI)
 - L'irinotécan* est rarement administré seul dans le traitement du cancer colorectal.
 - Son administration se fait au moyen d'une perfusion par voie intraveineuse sur une durée d'environ 90 minutes.

Les associations (« protocoles ») de chimiothérapies* pour le traitement du cancer colorectal

- Le protocole FOLFOX associe le 5-fluorouracile*, la leucovorine* et l'oxaliplatine*.
- Le protocole FOLFIRI associe le 5-fluorouracile*, la leucovorine* et l'irinotécan.
- Le protocole FOLFOXIRI associe le 5-fluorouracile*, la leucovorine*, l'oxaliplatine* et l'irinotécan*.
- Le protocole CAPOX associe la capécitabine* et l'oxaliplatine*.

Les thérapies biologiques

- L'aflibercept
 - L'aflibercept est administré uniquement en association avec le protocole FOLFIRI chez les patients qui ont déjà reçu un traitement à base d'oxaliplatine*.
 - Son administration se fait au moyen d'une perfusion par voie intraveineuse sur une durée d'environ 60 minutes.
- Le bevacizumab* (BEV)
 - Le bévacizumab* peut être administré avec chacun des protocoles de chimiothérapies*.
 - Son administration se fait au moyen d'une perfusion par voie intraveineuse pendant 30 à 90 minutes.
- Le cétuximab*
 - Le cétuximab* peut être administré seul ou association avec une chimiothérapie*.
 - Son usage est limité aux patients dont les tumeurs ne présentent pas de mutation du gène RAS*. Ce type de mutation* est détecté après l'analyse d'un échantillon de la tumeur en laboratoire.
 - Son administration se fait au moyen d'une perfusion par voie intraveineuse durant entre 1 et 2 heures.
- Le panitumumab*
 - Le panitumumab* peut être administré seul ou association avec une chimiothérapie*.
 - Son usage est limité aux patients dont les tumeurs ne présentent pas de mutation du gène RAS*. Ce type de mutation* est détecté après l'analyse d'un échantillon de la tumeur en laboratoire.
 - Son administration se fait au moyen d'une perfusion par voie intraveineuse durant plus d'une heure.
- Le régorafénib
 - Le régorafénib est administré en traitement unique. Il peut être proposé aux patients ayant déjà bénéficié de toutes les autres options de traitement.
 - Il est administré par voie orale.

Radiothérapie

La radiothérapie* doit être envisagée (éventuellement en association avec une chimiothérapie*) pour les patients atteints d'un cancer rectal métastatique pour soulager les symptômes de la tumeur primaire. La radiothérapie* peut aussi être mise en œuvre pour soulager les symptômes causés par les métastases* situées dans les os.

Si des patients ayant déjà bénéficié de toutes les options chimiothérapeutiques disponibles présentent des métastases* uniquement dans le foie, une radioembolisation* peut être proposée. La radioembolisation* aux particules d'yttrium-90 a pour but de réaliser une embolisation* et une radiothérapie* à grande proximité de la tumeur. Cette technique consiste à placer un petit tube dans l'artère principale allant au foie (artère hépatique*), grâce auquel on injecte des billes microscopiques. Ces billes atteignent la tumeur par les vaisseaux sanguins du foie et contiennent une substance radioactive appelée yttrium 90. Elles bloquent le flux sanguin vers la tumeur tout en émettant des rayonnements radioactifs* qui détruisent les cellules tumorales qui les entourent. En raison du ciblage précis de cette approche, elle peut délivrer une dose beaucoup plus puissante de rayonnement* que la radiothérapie* externe habituelle. La radioactivité des microsphères s'estompe au bout de 2 semaines. Un avantage de ce traitement est qu'il peut être utilisé indépendamment du nombre ou de la taille des nodules* dans le foie et qu'il peut également traiter d'éventuelles tumeurs non détectées.

Stratégie de traitement ou comment déterminer le meilleur traitement

Décider du meilleur traitement est devenu un processus complexe, car la liste des médicaments approuvés pour traiter le cancer colorectal métastatique ne fait que s'allonger. Dans certains cas, des comparaisons directes entre certaines options de traitement ont été réalisées, ce qui permettra de faciliter la décision.

Chaque fois que possible, une résection des tumeurs par chirurgie est recommandée. Ce sont les possibilités de résection des tumeurs qui vont véritablement orienter la stratégie de traitement en répartissant les patients entre différents groupes.

1- Patients chez qui la résection des métastases* est jugée possible par l'équipe multidisciplinaire. On parle dans ce cas de maladie métastatique* résécable.

Pour les patients qui présentent des métastases* hépatiques* et/ou pulmonaires pouvant être réséquées chirurgicalement, le traitement consiste en une résection chirurgicale des métastases* et une chimiothérapie* associée. La chimiothérapie* consiste en un traitement de 6 mois par **5-FU*/LV* avec oxaliplatine* (FOLFOX)**. Il est possible d'administrer le traitement FOLFOX en mode péri-opératoire, en d'autres termes, durant 3 mois avant et durant 3 mois après l'intervention, ou alors, durant 6 mois après l'intervention.

2- Les patients chez qui la résection des métastases* n'est pas jugée possible dans l'immédiat par l'équipe multidisciplinaire, mais qui peut être envisagée si l'on parvient à réduire les métastases*. On parle dans ce cas de maladie non résécable qui peut devenir résécable après la chimiothérapie*.

Certains patients peuvent présenter des métastases* hépatiques* non résécables initialement, mais qui peuvent le devenir une fois leur taille réduite par la chimiothérapie*. Ces patients sont traités par une chimiothérapie* standard associant **5-FU/LV* et irinotécan (FOLFIRI)** ou **5-FU/LV et oxaliplatine* (FOLFOX)**. L'ajout d'un troisième médicament chimiothérapeutique (**FOLFOXIRI**) ou des agents biologiques **bévacizumab***, **cétuximab*** ou **panitimumab*** augmente la toxicité du traitement, mais peut être envisagé chez certains patients. Le **cétuximab*** et le **panitimumab*** semblent offrir de meilleurs résultats que le **bévacizumab*** dans ce cas, mais il est impossible de les administrer à des patients dont la tumeur présente une mutation du gène RAS*.

Le patient est surveillé étroitement pendant la chimiothérapie*. La chirurgie est indiquée dès que les métastases* sont considérées comme résécables. Toutefois, il faut attendre au moins 4 semaines après le dernier cycle de cétuximab* et au moins 6 semaines après le dernier cycle de bévacizumab* avant de faire l'intervention chirurgicale. Ce délai permet de réduire le risque de complications de l'intervention.

3- Patients chez qui la résection des métastases* sera toujours inenvisageable d'après l'équipe multidisciplinaire. On parle alors de maladie disséminée à résécabilité technique difficile ou inenvisageable.

En fonction de l'état de santé général du patient, un traitement plus ou moins intensif lui sera proposé. Ce dernier reposera sur une chimiothérapie* et une thérapie biologique ciblée*.

Les médecins cherchent continuellement à améliorer le traitement de la maladie métastatique non résécable. Le traitement optimal est donc en pleine évolution. Le but du traitement et des différentes options pour atteindre ce but sont adaptés à chaque patient. Chaque cas est donc différent. En cas de symptômes de la maladie, un traitement associant plusieurs médicaments est préférable. Le recours à un médicament à la fois reste cependant une option valable chez certains patients fragiles.

Plusieurs **protocoles de chimiothérapie de première intention** peuvent être proposés. Si un patient ne répond pas à la chimiothérapie* de première intention, et si son état général le permet, on peut envisager un traitement supplémentaire sous forme d'une **chimiothérapie* de deuxième intention**.

Une **thérapie biologique ciblée*** doit être envisagée chez certains patients. Le schéma thérapeutique optimal est adapté à chaque patient et au type de traitement de première intention administré.

La durée du traitement peut varier selon chaque patient. Il s'agit de choisir entre une période fixe de traitement de 3 à 6 mois ou un traitement poursuivi jusqu'à ce que la maladie progresse. Après une période initiale de chimiothérapie* associant plusieurs médicaments, un traitement d'entretien peut être bénéfique par rapport à un arrêt brutal, et une reprise de la chimiothérapie* associant plusieurs médicaments est recommandée si le cancer progresse. Le principe d'un traitement d'entretien est de continuer à utiliser un médicament ayant été bien toléré. Celui-ci comprend habituellement du 5-fluorouracile* ou de la capécitabine*, mais une association avec le bévacizumab* est également envisageable. La chimiothérapie* associant plusieurs médicaments peut-être arrêtée ou modifiée pour un schéma moins intensif si l'on observe une augmentation de la toxicité, si la maladie est sous contrôle ou si les métastases* sont devenues chirurgicalement résécables.

Chimiothérapie de première intention*

Schémas thérapeutiques possibles :

- Traitement par **5-FU*/LV*** par voie intraveineuse*, ou par **capécitabine*** par voie orale.

- Traitement associant **5-FU/LV et oxaliplatine* (FOLFOX)** ou **5-FU/LV et irinotécan (FOLFIRI)**, par voie intraveineuse. Ceci est le traitement recommandé. Ces protocoles de traitement sont administrés par perfusions de 48 heures toutes les deux semaines. Les deux sont tout aussi efficaces, mais ont des effets secondaires différents. Il existe un protocole de traitement alternatif basé sur une fluoropyrimidine* par voie orale (à savoir, la capécitabine*), et qui est une association **capécitabine* plus oxaliplatine* (CAPOX)** administrée toutes les trois semaines. L'association **capécitabine* plus irinotécan** est utilisée moins fréquemment en raison de sa toxicité plus élevée, mais semble être mieux supportée qu'on ne le pensait auparavant.
- Le recours à une association de trois médicaments (5-FU, oxaliplatine* et irinotécan, en abrégé **FOLFOXIRI**) est basé sur les résultats de deux études. Une des 2 études a indiqué que même si les patients avaient plus d'effets secondaires, ce traitement pouvait prolonger leur survie, alors que la deuxième étude n'a pas mis en évidence ce bénéfice. Chez certains patients fragiles, ces médicaments peuvent être administrés l'un après l'autre afin de réduire leur toxicité.

Chimiothérapie de deuxième intention*

La chimiothérapie* de deuxième intention dépend du traitement administré en première intention :

- Si un traitement par 5-FU*/LV* ou capécitabine* a été administré en première intention, il peut être suivi par un traitement par **5-FU/LV plus oxaliplatine* (FOLFOX)** ou **5-FU/LV plus irinotécan (FOLFIRI)**.
- Si un traitement par 5-FU/LV plus oxaliplatine* (FOLFOX) ou capécitabine* plus oxaliplatine* (CAPOX) a été administré en première intention, il peut être suivi par un traitement par **5-FU/LV plus irinotécan (FOLFIRI)**.
- Si un traitement par 5-FU/LV plus irinotécan (FOLFIRI) a été administré en première intention, il peut être suivi par un traitement par **capécitabine* plus oxaliplatine* (CAPOX)**.

Thérapie biologique ciblée*

La thérapie biologique ciblée doit être envisagée en association avec certains protocoles de chimiothérapie* :

- Le **bévacizumab*** est envisageable en association avec un traitement de première intention par 5-FU* seul, capécitabine* seule, 5-FU/LV* plus oxaliplatine* (FOLFOX) et 5-FU/LV plus irinotécan (FOLFIRI). Il peut également être envisagé en association avec un traitement de deuxième intention par 5-FU/LV plus oxaliplatine* (FOLFOX). Le traitement par bévacizumab* peut être poursuivi en association avec une chimiothérapie* tant que le traitement est bien toléré et jusqu'à ce que le cancer progresse ou que les métastases* deviennent résécables.
- Le **cétuximab*** peut être envisagé en association avec 5-FU*/LV plus irinotécan (FOLFIRI), 5-FU/LV plus oxaliplatine* (FOLFOX) et en association avec l'irinotécan*. Le **panitumumab*** peut être envisagé en association avec 5-FU/LV plus oxaliplatine* (FOLFOX) et avec 5-FU/LV plus irinotécan (FOLFIRI).

Le profilage moléculaire* de la tumeur aide à déterminer si ces deux médicaments sont appropriés. Environ 50 % des cancers colorectaux métastatiques présentent une mutation génétique RAS* et 5-10 % la mutation BRAF*. L'association cétuximab* - FOLFIRI est le traitement recommandé chez les patients dont l'état général est bon et qui ont une tumeur sans mutation du gène RAS. Le cétuximab* et le panitumumab* ne sont pas actifs contre les tumeurs colorectales porteuses d'une mutation du gène RAS, et on ne sait pas s'ils sont actifs contre les tumeurs présentant la mutation BRAF*. Le cétuximab* et le panitumumab* doivent donc être utilisés uniquement contre les tumeurs qui n'ont pas de mutation du gène RAS.

Si les traitements de première et de deuxième intention ont échoué, l'association cétuximab* - irinotécan est le traitement de choix, bien que l'on puisse également envisager un traitement par cétuximab* seul ou panitumumab* seul.

- Un traitement par régorafénib est envisageable si toutes les options précédentes ont été épuisées. Il s'agit d'un médicament administré uniquement par voie orale.

QUELS SONT LES EFFETS INDESIRABLES EVENTUELS DU TRAITEMENT ?

Chirurgie

Risques et effets secondaires généraux

Certains risques sont communs à toute intervention chirurgicale pratiquée sous anesthésie* générale. Ces complications sont rares et comprennent la thrombose veineuse profonde*, des problèmes cardiaques ou respiratoires, des saignements, des infections ou des réactions à l'anesthésie*. Ces effets secondaires seront évités au maximum par une évaluation médicale approfondie avant l'intervention.

Après une intervention chirurgicale sur le côlon, il est fréquent de rencontrer des problèmes de motilité intestinale. Cela comprend des coliques, des diarrhées, de la constipation et des nausées. L'occlusion intestinale est une complication qui n'est pas rare et qui nécessite des soins médicaux immédiats. Des vomissements ou la perte totale du transit intestinal (pas de selle, pas de gaz) peuvent être des signes d'obstruction intestinale et doivent être immédiatement signalés.

Une ingestion rapide d'aliments après la chirurgie est recommandée et peut être effectuée au moyen d'une sonde nasogastrique* chez certains patients. Des conseils nutritionnels doivent être dispensés par des professionnels de la santé pour minimiser l'inconfort intestinal.

Le côlon est situé dans l'abdomen, dont il occupe toute la cavité. Il est situé en partie dans l'espace intrapéritonéal*, et en partie dans l'espace rétro- et infrapéritonéal. Les deux tiers inférieurs du rectum sont situés dans l'espace infrapéritonéal*. L'intestin colorectal se situe donc à proximité de plusieurs organes, ganglions lymphatiques* et des principaux vaisseaux sanguins. Selon la propagation de la tumeur et l'ampleur des résections chirurgicales nécessaires pour obtenir les meilleurs résultats, certaines de ces structures risquent d'être lésées durant l'intervention chirurgicale. Une détermination du stade* précise avant l'opération et l'imagerie médicale aidera à minimiser ces risques.

Colostomie

Si le cancer a provoqué une obstruction de l'intestin, il peut être nécessaire au chirurgien de libérer l'intestin et de le laisser guérir en pratiquant une colostomie. Dans cette procédure, le côlon sain au-dessus du niveau de la tumeur est relié directement à la peau de l'abdomen et l'extrémité inférieure de l'intestin est fermée. Les selles peuvent alors être évacuées du corps par cette nouvelle voie et elles sont recueillies dans une poche en plastique attachée à la peau. Ce nouvel orifice est appelé stomie. Les stomies sont généralement temporaires, ce qui signifie que lorsque la tumeur est réséquée et que l'intestin a eu le temps de guérir, on pratique une seconde opération pour relier de nouveau les deux extrémités de l'intestin (anastomose*) et fermer la stomie. Néanmoins, les stomies peuvent être permanentes chez certains patients.

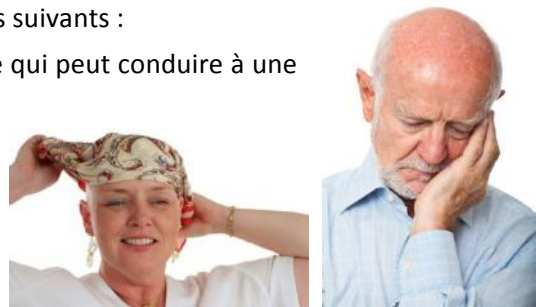Chimiothérapie

Les effets secondaires de la chimiothérapie* sont fréquents, même si des progrès ont été réalisés pour les contrôler à l'aide de mesures de soutien adéquates. Ils dépendent des médicaments administrés, des doses et des facteurs personnels. Si le patient a souffert d'autres pathologies dans le passé, il convient de prendre des précautions spécifiques et/ou d'adapter le traitement.

Voici la liste des effets secondaires susceptibles de se produire avec l'un ou plusieurs des médicaments chimiothérapeutiques utilisés pour traiter le cancer colorectal. La nature, la fréquence et la gravité des effets secondaires varient pour chaque association de médicaments chimiothérapeutiques.

Les effets secondaires généraux les plus fréquents sont les suivants :

- Une diminution de la numération des globules, ce qui peut conduire à une anémie*, des hémorragies, des ecchymoses et des infections
- Un état de fatigue qui peut se prolonger
- Des nausées ou des vomissements
- Des diarrhées
- Des maux de bouche ou une ulcération* de la bouche



Sont listés ci-après les effets secondaires qui peuvent se produire avec les agents chimiothérapeutiques utilisés pour le cancer colorectal. Pour certains de ces effets secondaires, il peut être nécessaire d'ajuster le traitement.

- Traitement par **5-fluorouracile* (5-FU)**
 - Des effets secondaires graves peuvent survenir chez les personnes présentant un déficit inné en dihydro-pyrimidine-déshydrogénase : ces personnes n'ont pas suffisamment de DPD nécessaire à l'organisme pour métaboliser ce médicament.
 - Sensibilité de la peau à la lumière du soleil : l'exposition au soleil doit être évitée pendant au moins un an après la fin du traitement
 - Le syndrome mains-pieds (voir ci-dessous)
- Traitement par **capécitabine***:
 - Le syndrome mains-pieds (érythrodysesthésie palmo-plantaire*) : la paume des mains et la plante des pieds présentent des rougeurs et des lésions. Parfois, la peau pèle. Ce syndrome est généralement bénin.
 - Un déficit en dihydro-pyrimidine-déshydrogénase* (voir ci-dessus) peut provoquer des effets secondaires graves.
 - La capécitabine* peut interagir avec d'autres traitements, en augmentant le risque d'effets secondaires d'autres médicaments. Tous les traitements supplémentaires, notamment à base d'acide folique*, de warfarine* et de millepertuis* doivent être signalés et discutés dès le départ avec le médecin.
- Traitement par **tégafur-uracile* (UFT)**
 - Éruptions cutanées
 - Sensibilité de la peau à la lumière du soleil

- Traitement par **irinotécan**
 - Transpiration
 - Larmolement
 - Augmentation de la production de salive
 - Crampes douloureuses dans l'abdomen
 - Diarrhées commençant le lendemain du traitement
 - Perte de cheveux ou cheveux clairsemés
- Traitement par **oxaliplatine***
 - Engourdissement des lèvres, des mains ou des pieds
 - Picotements des mains ou des pieds
 - Sensibilité au froid
 - Ces effets secondaires spécifiques peuvent persister après un traitement par l'oxaliplatine*.

Thérapie biologique ciblée

Sont listés ci-dessous les effets secondaires les plus fréquents des agents biologiques mis en œuvre contre le cancer colorectal. L'association de traitements biologiques et de chimiothérapie* augmente le risque des effets secondaires de la chimiothérapie*, en particulier avec le cétuximab et le panitumumab*.

- Traitement par **cétuximab* et panitumumab***
 - Éruption acnéiforme survenant chez la plupart des patients
 - Hypomagnésémie
 - Des réactions allergiques, légèrement plus fréquentes après le cétuximab* qu'après le panitumumab*.
- Traitement par **bévacizumab***
 - L'hypertension* et la protéinurie* sont assez fréquentes
 - Les autres effets secondaires rares, mais graves, comprennent la thrombose artérielle*, des saignements des muqueuses* (bouche, nez, vagin, rectum), la perforation gastro-intestinale* et des problèmes de cicatrisation.
- Traitement par **aflibercept***
 - Maux de tête
 - Fatigue
 - Troubles hépatiques* devant être surveillés en mesurant le taux des enzymes hépatiques
 - Hypertension* et protéinurie*
 - Diarrhées
 - Diminution de la numération des cellules sanguines pouvant conduire à une anémie*, des hémorragies, des ecchymoses et des infections
 - Hémorragies
- Traitement par **régorafénib***
 - Syndrome mains-pieds (érythrodysesthésie palmo-plantaire*) : la paume des mains et la plante des pieds présentent des rougeurs et des lésions. Parfois, la peau pèle.
 - Éruption cutanée
 - Fatigue

- Troubles hépatiques* devant être surveillés en mesurant le taux des enzymes hépatiques
- Hypertension* et protéinurie*
- Diarrhées
- Hémorragies

Radiothérapie

Lors de la radiothérapie*, des effets secondaires peuvent survenir dans les organes qui sont ciblés directement, mais aussi dans des organes sains situés dans la région devant être irradiée et qui ne peuvent pas être évités par les rayons-X*. Les effets secondaires sont plus intenses lorsque la radiothérapie* est administrée avec une chimiothérapie*. L'utilisation de la radiothérapie* en plus de la chirurgie augmente également le risque de complications chirurgicales.

Les effets des radiations sur la partie inférieure de l'appareil digestif incluent des sensations de gêne au niveau du rectum, des diarrhées, et des écoulements de mucus et de sang dans le rectum.

Les effets des rayonnements sur l'appareil urinaire sont plus rares. Ils incluent notamment une miction douloureuse, un besoin urgent d'uriner, la présence de sang dans les urines, l'obstruction des voies urinaires, et une ulcération* ou une nécrose* de la paroi interne de la vessie.


Chez les femmes, le rétrécissement vaginal est un autre effet secondaire possible tardif de la radiothérapie* pelvienne.

Le radio-oncologue proposera des stratégies visant à prévenir et à soulager au maximum les réactions post-irradiation.

QUE SE PASSE-T-IL APRES LE TRAITEMENT ?

Il n'est pas inhabituel pour les patients atteints d'un cancer de ressentir des symptômes liés au traitement une fois ce dernier terminé.

- Des patients peuvent éprouver de l'anxiété, des insomnies ou de la dépression. Ils peuvent alors avoir besoin de soutien psychologique.
- Pendant et après le traitement, l'alimentation peut devenir problématique en raison d'un manque d'appétit, de nausées et d'un mal-être général.
- Les effets secondaires de la chimiothérapie* systémique incluent parfois des problèmes de concentration et de perte de mémoire.



Le suivi avec les médecins

Une fois le traitement terminé, le médecin proposera un suivi avec les objectifs suivants :

- Détecter et prévenir les effets secondaires du traitement
- Détecter une récurrence* éventuelle le plus tôt possible et fournir directement le traitement approprié
- Apporter des informations médicales, un soutien psychologique et une orientation vers les services d'accompagnement spécialisés pour optimiser le retour à une vie quotidienne normale.

Le protocole de suivi comprendra des visites régulières au cabinet du médecin et des examens fréquents. Il dépendra de la détermination du stade* du cancer traité, ainsi que du type de traitement administré. En général, les visites de suivi sont constituées d'une combinaison des examens suivants :

- Un questionnaire sur la santé physique générale et les symptômes liés au cancer colorectal
- Un examen physique
- Une mesure en laboratoire du taux d'ACE (antigène carcino-embryonnaire*) peut aider à détecter les récurrences*
- Une coloscopie pour détecter une éventuelle récurrence*
- Des examens radiologiques pour déterminer l'apparition de métastases*, ou la progression ou la récurrence* de la tumeur primaire.

Les patients chez qui un **polype colorectal** a été retiré ont besoin d'un suivi avec étude de l'anamnèse et coloscopie tous les cinq ans.

Les patients traités pour un **cancer colorectal** doivent être suivis de manière intensive. Cependant, il n'existe pas de protocole de suivi unique adopté par tous.

Ce qui suit est un protocole de suivi possible après le traitement d'un **cancer du côlon localisé**.

- Anamnèse et examen clinique tous les 3 à 6 mois pendant 3 ans, puis tous les 6 à 12 mois de la 4^e et 5^e année.
- Au cours de ces visites de suivi, le taux d'ACE peut être déterminé.

- Coloscopie après 1 an, puis tous les 3 à 5 ans afin de détecter d'éventuelles nouvelles tumeurs cancéreuses ou bénignes. Il est important de noter que lorsque le cancer du côlon est diagnostiqué, la totalité du côlon doit être visualisée avant l'intervention chirurgicale afin de détecter d'autres tumeurs du côlon apparues simultanément.
- Chez les patients qui sont considérés comme présentant un risque élevé de récurrence*, on peut envisager une scanographie de la poitrine et de l'abdomen tous les 6 à 12 mois durant les 3 premières années.
- La scanographie abdominale peut être remplacée par une échographie* avec injection de contraste.
- Des examens supplémentaires en laboratoire ou radiologiques doivent être effectués chez les patients présentant des symptômes spécifiques laissant supposer une maladie récurrente.

Chez les patients atteints d'un **cancer du rectum**, le protocole de suivi est similaire à celui du cancer du côlon décrit ci-dessus.

Le retour à la vie normale

Le retour à la vie normale peut être difficile en sachant que le cancer peut réapparaître. Si l'un des facteurs de risques connus du cancer colorectal est présent, il est conseillé de l'éliminer au maximum.

Les visites de suivi chez le médecin offrent aux patients l'occasion d'obtenir des informations médicales, un soutien psychologique et une orientation vers des services d'accompagnement spécialisés. Des psychologues spécialisés peuvent apporter un soutien non négligeable et certains patients trouveront du réconfort au sein de groupes de patients ou dans des médias d'information aux patients. Les nutritionnistes peuvent conseiller une alimentation appropriée et les travailleurs sociaux peuvent aider les patients à trouver les ressources nécessaires pour une réinsertion réussie.

Et si le cancer réapparaît ?

Quand le cancer réapparaît, on parle de « récurrence* ». L'étendue de la récurrence* orientera la décision de traitement, qui doit être soigneusement déterminée en fonction de chaque patient.

Si après avoir été traité pour un **cancer primaire du côlon**, un patient présente une maladie récurrente locale ou distante, il/elle sera traité(e) conformément au plan de traitement pour la maladie avancée (voir « Quelles sont les options de traitement ? »). Les patients présentant une maladie avancée ne répondant pas à un traitement de première intention par chimiothérapie* ou chimiothérapie avec thérapie biologique ciblée* seront traités avec un traitement de deuxième intention. Si le traitement de deuxième intention échoue, un traitement par thérapie biologique ciblée* (régorafénib)* est recommandé (voir « Quelles sont les options de traitement »).

Le traitement pour les patients qui présentent une récurrence* locale du cancer du rectum dépend de plusieurs facteurs : l'utilisation de la radiothérapie* dans le traitement précédent et la possibilité d'une chirurgie de sauvetage. Si une radiothérapie* n'a pas été administrée initialement, elle doit être administrée avec une chimiothérapie*. Si le traitement précédent comprenait de la radiothérapie*, une radiothérapie* complémentaire peut être envisagée sous forme externe, peropératoire ou de radiothérapie* locale. Toutefois, si une radiothérapie* a déjà été administrée, une radiothérapie supplémentaire peut rarement permettre un contrôle approprié de la croissance du cancer.

La chirurgie est indiquée 6 à 10 semaines après la radiothérapie*. Si une chirurgie de sauvetage est impossible, on doit envisager une chimiothérapie*.

Dans le cancer du côlon, le poumon est le premier site de récurrence* chez environ 20 % des patients et une résection pulmonaire doit être envisagée si elle est possible. Les métastases* pulmonaires sont plus fréquentes dans le cancer du rectum.

Si le cancer récidive* sous la forme de métastases dans le foie, une résection chirurgicale des métastases* peut être envisagée chez certains patients, de la manière décrite dans la section « Plan de traitement pour le cancer colorectal métastatique : Stade IV ».

DEFINITIONS DES TERMES MEDICAUX

5-fluorouracile (5-FU)

Un médicament utilisé pour traiter les symptômes du cancer du côlon, du sein, de l'estomac et du pancréas. Il est également utilisé sous forme de crème afin de traiter certaines affections cutanées. Le 5-fluorouracile empêche les cellules de fabriquer de l'ADN et peut tuer les cellules cancéreuses. Il s'agit d'un type d'antimétabolite. Également appelé 5 FU ou fluorouracile.

Ablation par radiofréquence

Procédé médical qui utilise des ondes radio pour chauffer et détruire les cellules anormales. Les ondes radio sont diffusées par des électrodes (petits équipements qui transportent l'électricité). L'ablation par radiofréquence peut être utilisée pour traiter le cancer et d'autres maladies.

Acide folique

L'acide folique est une vitamine soluble dans l'eau, que l'on connaît sous le nom de vitamine B9. Cette vitamine est nécessaire pour produire des globules rouges sains.

Adénocarcinome (mucineux ou à cellules indépendantes)

Cancer qui naît dans les cellules qui tapissent certains organes internes et qui possèdent des propriétés semblables à des glandes (sécrétion).

Adénome

Tumeur bénigne d'origine glandulaire. Après un certain temps, cette masse bénigne peut devenir maligne. Cette tumeur bénigne peut toutefois avoir des conséquences pour la santé si elle comprime d'autres structures ou si elle produit des hormones en grande quantité.

Aflibercept

Un médicament utilisé pour traiter le cancer colorectal. Il est également utilisé pour traiter la dégénérescence maculaire, une maladie de l'œil qui entraîne la perte de la vue. L'aflibercept est un inhibiteur du VEGF. Il s'agit d'une protéine recombinante qui se lie au VEGF dans la circulation sanguine et inhibe le fonctionnement de certaines molécules de la famille des VEGF. Au niveau de la tumeur, il empêche la croissance des vaisseaux sanguins.

Anastomose

Procédure chirurgicale visant à relier des sections saines de structures tubulaires dans le corps après que la partie malade a été enlevée chirurgicalement.

Anatomopathologie

Étude des cellules et tissus malades à l'aide d'un microscope.

Anatomopathologiste

Médecin qui identifie les maladies en étudiant les cellules et les tissus au microscope.

Anémie

Affection caractérisée par une réduction du nombre de globules rouges ou de la quantité d'hémoglobine. Le fer contenu dans l'hémoglobine transporte de l'oxygène des poumons vers le reste de l'organisme, mais ce processus est réduit dans cette affection.

Anesthésie

Etat réversible de perte de conscience au cours duquel le patient ne ressent pas de douleur, perd ses réflexes normaux et réagit moins au stress. Cet état est induit artificiellement par l'emploi de certaines substances désignées sous le nom d'anesthésiques. L'anesthésie peut être générale ou locale et permet au patient de subir une opération chirurgicale.

Anticorps monoclonal

Les anticorps monoclonaux sont des anticorps qui sont exactement identiques, car ils sont fabriqués par des clones de la cellule mère.

Antigène carcino-embryonnaire (ACE)

Substance qui peut être trouvée dans le sang des personnes qui ont le cancer du côlon, d'autres types de cancer ou de maladies, ou qui fument du tabac. Les taux d'antigène carcino-embryonnaire peuvent permettre de surveiller le fonctionnement des traitements anticancéreux ou de détecter le retour du cancer. Il s'agit d'un marqueur tumoral. Autre nom : ACE.

Bévacizumab

Médicament utilisé pour traiter le glioblastome (un type de cancer du cerveau) et certains types de cancers colorectaux, du poumon et du rein. Il est également en cours d'étude pour le traitement d'autres types de cancers. Le bévacizumab se lie à une protéine appelée facteur de croissance de l'épithélium vasculaire* (VEGF). Il peut ainsi bloquer la croissance des nouveaux vaisseaux sanguins dont la tumeur a besoin pour se développer. Il s'agit d'un agent antiangiogénique et d'un anticorps monoclonal.

Biopsie

Prélèvement de cellules ou de tissus pour examen par un anatomopathologiste. Celui-ci peut étudier le tissu au microscope ou réaliser d'autres tests sur les cellules ou tissus. Il existe de nombreux types de procédures de biopsie. Les types les plus courants sont : (1) la biopsie par incision : seul un échantillon de tissu est prélevé ; (2) la biopsie-exérèse : la totalité de la lésion ou de la zone suspecte est prélevée; et (3) la ponction-biopsie : à l'aide d'une aiguille un échantillon de tissu ou de liquide est prélevé. Lorsqu'une grosse aiguille est utilisée, on parle de biopsie au trocart. Lorsque l'aiguille utilisée est fine, la procédure est appelée ponction à l'aiguille fine ou cytoponction.

Cancer de l'endomètre

Cancer qui se développe dans les tissus de l'utérus. L'utérus est le petit organe creux en forme de poire situé dans le bassin de la femme et dans lequel le fœtus se développe. Le cancer de l'endomètre et le sarcome utérin sont deux types de cancer de l'utérus. Le cancer de l'endomètre est un cancer qui débute dans les cellules qui tapissent l'utérus. Le sarcome utérin est une forme rare de cancer qui débute dans le muscle ou dans d'autres tissus de l'utérus.

Cancer de l'ovaire

Cancer qui se forme dans les tissus de l'ovaire. L'ovaire est une des deux glandes reproductrices femelles dans lesquelles les ovules sont formés. La plupart des cancers ovariens sont soit des carcinomes épithéliaux ovariens ou des tumeurs malignes germinales. Les carcinomes épithéliaux ovariens sont un type de cancer qui débute dans les cellules à la surface de l'ovaire. Les tumeurs malignes germinales débutent dans les ovules.

Cancer du testicule

Cancer qui se forme dans les tissus du testicule. Les testicules sont les deux glandes en forme d'œuf enfermées dans le scrotum et qui produisent les hormones sexuelles mâles ainsi que les spermatozoïdes.

Capécitabine

Médicament utilisé pour traiter le cancer du côlon de stade III chez des patients ayant subi une chirurgie pour réséquer le cancer. Il est également utilisé pour traiter le cancer du sein métastatique qui n'a pas connu d'amélioration après un traitement mettant en œuvre certains autres médicaments anticancéreux. La capécitabine est également en cours d'étude pour le traitement d'autres types de cancers. Elle est absorbée par les cellules cancéreuses et se décompose en 5-fluorouracile, une substance qui tue les cellules tumorales. La capécitabine est un antimétabolite.

Carcinome épidermoïde

Cancer qui apparaît dans les cellules squameuses. Ces cellules fines et plates qui ressemblent à des écailles de poisson se trouvent dans les tissus qui forment la surface de la peau, les muqueuses* des organes creux du corps et des voies respiratoires et digestives. La plupart des cancers de l'anus, du col utérin, de la tête et du cou, et du vagin sont des carcinomes épidermoïdes. Autre nom : carcinome malpighien.

Carcinomes adénoquameux

Type de cancer constitué de deux types de cellules : des cellules squameuses (cellules fines et plates qui tapissent certains organes) et des cellules d'aspect glandulaire.

Cétuximab

Médicament utilisé pour traiter certains types de cancers de la tête et du cou, et un certain type de cancer colorectal qui s'est étendu à d'autres parties du corps. Il est également en cours d'étude pour le traitement d'autres types de cancers. Le kétuximab se lie à une protéine appelée récepteur de facteur de croissance épidermique* (R-EGF) qui se trouve à la surface de certains types de cellules cancéreuses. Cela peut alors empêcher les cellules cancéreuses de se développer. Le kétuximab est un anticorps monoclonal.

Chimiothérapie

Type de traitement médicamenteux contre le cancer qui tue les cellules cancéreuses et/ou limite leur croissance. Ces médicaments sont généralement administrés au patient par perfusion lente en intraveineuse (dans les veines). Toutefois, ils peuvent également être administrés oralement, par perfusion directe dans le membre ou par perfusion dans le foie, selon la localisation du cancer.

Chromosome

Structure organisée qui code les gènes qui sont en fait le code du corps humain pour des caractéristiques telles que la couleur des cheveux ou le sexe. Les cellules humaines comptent 23 paires de chromosomes (soit 46 chromosomes au total). Les cellules cancéreuses ou leucémiques présentent souvent une anomalie chromosomique (une modification de leurs chromosomes), telle qu'une duplication chromosomique ou un chromosome supplémentaire (47 chromosomes) ou encore une délétion chromosomique ou perte d'un chromosome (45 chromosomes). On parle d'inversion génétique ou chromosomique lorsqu'aucun chromosome n'est ajouté ni retiré, mais qu'une partie est inversée.

Coloscanner

Procédé pour examiner l'intérieur du côlon en prenant une série d'images aux rayons-X. Un ordinateur utilise ces radiographies pour reconstituer des photos en 2 dimensions (2-D) et 3-D du côlon ausculté. Les images peuvent être enregistrées et modifiées pour donner de meilleurs angles de vision, et examinées après la procédure, même des années plus tard. Autre nom : coloscopie virtuelle

Coloscope

Instrument mince tubulaire utilisé pour examiner l'intérieur du côlon. Un coloscope est doté d'un éclairage et d'un objectif pour la visualisation, et éventuellement d'un outil chirurgical pour enlever les tissus.

Conseil génétique

Processus de communication entre un professionnel de la santé spécialement formé et une personne concernée par un risque génétique de maladie. Ce processus permet d'étudier les antécédents médicaux familiaux et personnels et peut éventuellement conduire à la réalisation de tests génétiques.

Contre-indication

Maladie ou symptôme qui empêchent l'administration d'un traitement ou d'une procédure chez un patient. Les contre-indications sont soit absolues, ce qui signifie que le traitement ne doit jamais être administré aux patients présentant cette maladie ou ce symptôme, soit relatives, ce qui signifie que le risque peut être compensé par les avantages apportés aux patients souffrants de cette maladie ou de ce symptôme.

Déficit en dihydro-pyrimidine-déshydrogénase (DPD)

Trouble métabolique héréditaire provoquant une diminution ou une absence d'activité de la dihydro-pyrimidine-déshydrogénase. Cette enzyme décompose les molécules de thymine et d'uracile dans les cellules. Ce trouble peut ou non provoquer des symptômes et des signes. Toutefois, indépendamment de toutes les manifestations de la maladie, toutes les personnes atteintes de cette maladie présentent un risque de réactions toxiques à l'encontre de médicaments appelés fluoropyrimidines* qui sont utilisés dans le traitement du cancer.

Détermination du stade

Réalisation d'examens et de tests en vue d'évaluer l'étendue du cancer dans l'organisme, et plus particulièrement, de déterminer si la maladie s'est propagée de sa région d'origine vers d'autres parties du corps. Il est important de connaître le stade de la maladie afin de déterminer le meilleur plan de traitement.

Détermination chirurgicale ou anatomopathologique du stade

Méthode utilisée pour déterminer le stade du cancer (étendue ou propagation du cancer dans le corps) en prélevant des échantillons de tissus pendant la chirurgie. Le stade anatomopathologique est basé sur les différences observées au microscope entre les cellules des échantillons et des cellules normales.

Diabète de type 2

Maladie métabolique dans laquelle le glucose s'accumule dans le sang du fait d'une carence en insuline ou de la résistance des cellules de l'organisme à l'action de l'insuline. L'insuline est une hormone qui dirige le glucose du sang dans les cellules du corps afin qu'elles puissent l'utiliser comme source d'énergie. Le diabète de type 2, par opposition au diabète de type 1, est non insulino-dépendant, car la déficience en insuline n'est pas absolue.

Dysplasie

Altération des cellules qui semblent anormales sous le microscope, mais qui ne sont pas cancéreuses.

Echographie

Procédure au cours de laquelle des ondes sonores à haute énergie se réverbèrent sur des tissus ou organes internes et produisent un écho. La structure de l'écho s'affiche sur l'écran d'un appareil à ultrasons, formant une image des tissus de l'organisme. Cette technique est également connue sous le nom d'ultrasonographie

Emboliser/Embolisation

Action de boucher une artère à l'aide d'un caillot ou d'un corps étranger. Cette action peut être réalisée intentionnellement afin de bloquer le flux sanguin vers la tumeur.

Endoscopie

Acte médical au cours duquel le médecin insère un mince tube flexible dans l'organisme pour en observer l'intérieur. Il existe plusieurs types d'endoscopies. Chacune est spécifiquement conçue pour regarder une partie ou un organe du corps.

Érythrodysesthésie palmo-plantaire (syndrome mains-pieds)

Pathologie caractérisée par des douleurs, de l'enflure, de l'engourdissement, des picotements, des rougeurs au niveau de la paume des mains ou de la plante des pieds. Ce syndrome intervient parfois comme effet secondaire de certains médicaments anticancéreux. Autres noms : érythromélgie, érythème des extrémités chimio-induit.

Espace infrapéritonéal

Espace intérieur de la cavité abdominale situé au-dessous de l'espace intrapéritonéal.

Espace intrapéritonéal

Espace intérieur de la cavité abdominale entouré par une membrane appelée péritoine.

Facteur de croissance de l'épithélium vasculaire (VEGF)

Substance produite par les cellules et qui stimule la formation de nouveaux vaisseaux sanguins. Autre nom : VEGF.

Facteur de risque

Élément qui augmente le risque de développer une maladie. Dans le cas du cancer, l'âge, les antécédents familiaux de cancer, le tabagisme, l'exposition à un rayonnement ou à certains produits chimiques, certaines infections virales ou bactériennes et certaines mutations* génétiques sont autant d'exemples de facteurs de risque.

Fluoropyrimidines

Un des groupes de substances utilisées pour traiter le cancer. Les fluoropyrimidines* sont des antimétabolites. Exemples de fluoropyrimidines* : capécitabine, floxuridine et fluorouracile (5-FU).

Gène RAS (mutation*)

Famille de gènes qui peuvent causer le cancer quand ils ont muté (se sont modifiés). Ces gènes produisent les protéines impliquées dans les modes de communication cellulaires, la croissance cellulaire et l'apoptose (mort cellulaire). Les agents qui bloquent l'activité des gènes RAS mutés ou leurs protéines peuvent arrêter la croissance du cancer. Cette famille comprend les gènes KRAS, HRAS et NRAS.

Gray (Gy)

Unité de mesure de l'énergie, généralement par kilogramme de tissu.

Hémi-colectomie

Intervention chirurgicale au cours de laquelle la moitié du côlon est retirée. On parle d'hémi-colectomie droite ou gauche, selon que le chirurgien résèque le côlon ascendant (droit) ou descendant (gauche).

Hémoglobine

Protéine située à l'intérieur des globules rouges et qui transporte l'oxygène des poumons vers les tissus et les organes du corps. De même, elle transporte le dioxyde de carbone vers les poumons. L'estimation de la quantité d'hémoglobine dans le sang fait généralement partie de la numération de formule sanguine (NFS). Ce test permet de dépister des affections telles que l'anémie, la déshydratation et la malnutrition.

Hépatique

Le terme hépatique fait référence au foie. Une maladie hépatique est une maladie qui attaque le foie.

Hypertension

Une pression artérielle supérieure ou égale à 140/90. L'hypertension ne s'accompagne habituellement d'aucun symptôme. Elle peut endommager les artères et entraîner une augmentation du risque d'accident vasculaire cérébral, de crise cardiaque, d'insuffisance rénale et de cécité. Également appelée élévation de la pression artérielle.

Imagerie par résonance magnétique (IRM)

Technique d'imagerie utilisée en médecine. Elle utilise la résonance magnétique. Parfois, un liquide est injecté pour accentuer le contraste entre les différents tissus, afin de mieux distinguer les différentes structures.

Instabilité chromosomique

Tendance accrue à perdre ou conserver des chromosomes entiers ou de grandes parties de chromosomes pendant la division cellulaire, ce qui entraîne des aberrations chromosomiques.

Instabilité des microsatellites

Changement qui se produit dans l'ADN de certaines cellules (telles que des cellules tumorales), dans lequel le nombre de répétitions de microsatellites (courtes séquences répétées d'ADN) est différent du nombre de répétitions qui se trouvait dans l'ADN quand il a été hérité. La cause de l'instabilité des microsatellites peut être un défaut dans la capacité à réparer les erreurs commises lors de la copie de l'ADN dans les cellules. Autre nom : MSI.

Intraveineux

Dans une veine. Le terme intraveineux fait généralement référence à une manière d'administrer un médicament ou une autre substance au moyen d'une aiguille ou d'un tube inséré dans une veine. Également appelé iv.

L'irinotécan

L'irinotécan est un médicament utilisé pour le traitement du cancer. L'irinotécan empêche le déroulement de l'ADN par l'inhibition de la topoisomérase I. Chimiquement parlant, il s'agit d'un analogue semi-synthétique du camptothecin alcaloïde naturel. On l'utilise principalement lors du cancer colorectal, en particulier en combinaison avec d'autres agents chimiothérapeutiques. Ceci inclut le traitement FOLFIRI, qui consiste en une perfusion de 5-fluorouracile, de leucovorine et d'irinotécan.

Lésions précancéreuses

Anomalies dans un tissu qui n'indiquent pas encore de tumeurs malignes, mais qui constituent des signes qu'un cancer est susceptible de se développer à l'avenir.

Leucovorine (LV)

Ingrédient actif d'un médicament utilisé pour diminuer les effets toxiques des substances bloquant l'action de l'acide folique, notamment le méthotrexate, un médicament anticancéreux. La leucovorine est utilisée pour traiter certains types d'anémie et est également utilisée avec le fluorouracile pour traiter le cancer colorectal. Elle est également en cours d'étude pour le traitement d'autres types de cancers et d'autres maladies. La leucovorine est une forme de l'acide folique. Il s'agit d'un agent chimioprotecteur et chimiosensibilisateur. Autre nom : acide folinique.

(Vaisseau/tissu) lymphatique

Tissu constituant les tissus et les organes du système lymphatique. Le système lymphatique produit, stocke et transporte les globules blancs qui luttent contre les infections et les autres maladies. Ce système comprend la moelle osseuse, la rate, le thymus, les ganglions lymphatiques et les vaisseaux lymphatiques (un réseau de tubes minces qui transportent la lymphe et les globules blancs).

Les vaisseaux lymphatiques se répartissent, comme les vaisseaux sanguins, dans tous les tissus de l'organisme. Ils forment des tubes fins qui transportent la lymphe (liquide lymphatique) et les globules blancs dans le système lymphatique.

Lymphome

Cancer qui débute dans les cellules du système immunitaire. On distingue deux grandes catégories de lymphomes: les lymphomes hodgkiniens, caractérisés par la présence d'un type de cellules appelé cellule Reed-Sternberg et les lymphomes non hodgkiniens, qui comprennent divers cancers des cellules du système immunitaire. Les lymphomes non hodgkiniens peuvent être subdivisés en cancers indolents, à croissance lente, et agressifs, à croissance rapide. Ces sous-types se comportent et réagissent au traitement différemment. Les lymphomes hodgkiniens et non hodgkiniens peuvent tous deux survenir chez l'adulte comme chez l'enfant. Le pronostic* et le traitement dépendent du stade et du type de cancer.

Maladie de Crohn

Inflammation chronique du tractus gastro-intestinal, le plus souvent de l'intestin grêle et du côlon. La maladie de Crohn augmente le risque de cancer colorectal et de cancer de l'intestin grêle. Également appelée entérite régionale.

Mécanismes de réparation de l'ADN

Processus qui aide les gènes à conserver leur stabilité et leur intégrité.

Mésorectum

Pli du péritoine, ou mésentère, qui soutient le rectum.

Métastase

La propagation d'un cancer d'une partie de l'organisme à une autre. Une tumeur formée par des cellules qui se sont propagées est appelée une "tumeur métastatique" ou une "métastase". La tumeur métastatique contient des cellules semblables à celles présentes dans la tumeur (primaire) d'origine.

Microchirurgie endoscopique transanale

Excision locale du cancer du rectum. Elle est réalisée à l'aide d'un microscope spécial qui est inséré dans le rectum par l'anus.

Millepertuis

Antidépresseur populaire, l'Hypericum perforatum (millepertuis) est également parfois présenté comme traitement anticancéreux alternatif. Bien que certaines recherches précliniques préliminaires aient donné des résultats encourageants, il n'existe aucune étude clinique démontrant que le millepertuis modifierait l'histoire naturelle d'un quelconque type de cancer. Le millepertuis peut interagir de façon importante avec plusieurs médicaments utilisés chez les patients atteints de cancer.

Mutation

Modification de la succession des paires de bases de l'ADN qui forme un gène. La mutation d'un gène ne modifie pas nécessairement le gène de façon définitive.

Mutation BRAF

Mutation spécifique (une variation) dans le gène *BRAF*, qui produit une protéine impliquée dans l'envoi de signaux aux cellules et dans la croissance cellulaire. Cette mutation du gène *BRAF* peut être trouvée dans certains types de cancers, dont le mélanome et le cancer colorectal. Elle peut augmenter la croissance et la propagation des cellules cancéreuses. La vérification de la présence ou de l'absence de la mutation *BRAF* dans le tissu tumoral peut aider à planifier le traitement du cancer.

Mutation MLH1

Changement dans un gène appelé MLH1 associé au cancer colorectal héréditaire sans polypose.

Muqueuse

La couche de délimitation interne, humide de certains organes et cavités de l'organisme (telles que le nez, la bouche, les poumons et l'estomac). Les glandes présentes dans la muqueuse produisent du mucus (un fluide épais et visqueux). Également appelée membrane muqueuse.

Nécrose

Se rapporte à la mort de tissus vivants.

Neuroendocrine

Lié aux interactions existant entre le système nerveux et le système endocrinien. Qualifie certaines cellules qui sécrètent des hormones dans le sang en réponse à des stimulations du système nerveux.

Oxaliplatine

Un médicament utilisé en association avec d'autres afin de traiter les cancers colorectaux qui se trouvent à un stade avancé ou qui ont récidivé. Il fait en outre l'objet d'études dans le traitement d'autres types de cancer. L'oxaliplatine se fixe à l'ADN dans les cellules et peut tuer les cellules cancéreuses. Il s'agit d'un type de composé du platine.

Panitumumab

Le panitumumab est un anticorps monoclonal. Le panitumumab a été conçu pour se lier à l'EGFR, que l'on peut trouver à la surface de certaines cellules, y compris les cellules de certaines tumeurs. Par conséquent, ces cellules tumorales ne peuvent plus recevoir les messages transmis via l'EGFR dont elles ont besoin pour leur croissance, leur progression et leur propagation.

Le panitumumab ne semble pas agir sur les cellules tumorales contenant un KRAS muté, parce que leur croissance n'est pas contrôlée par les signaux transmis via l'EGFR et elles continuent à croître même si l'EGFR est bloqué.

Perforation gastro-intestinale

Urgence médicale, dans lequel un trou se forme à travers la paroi d'une des portions de l'appareil digestif entre l'œsophage et le rectum, y compris dans la vésicule biliaire.

Péritoine

Le tissu qui tapisse la paroi abdominale et recouvre la plupart des organes dans l'abdomen).

Polypectomie

Intervention chirurgicale visant à retirer un polype.

Polypes (pédonculés ou sessiles)

Excroissances qui font saillie à partir d'une membrane muqueuse. Quand ils sont attachés à la muqueuse par une tige mince, ils sont appelés polypes pédonculés. En l'absence de tige, on parle de polypes sessiles.

Polypose adénomateuse associée à MYH

Affection héréditaire présentant une tendance à développer des polypes multiples dans le côlon et un risque plus élevé de cancer du côlon.

Polypose adénomateuse familiale (FAP)

Maladie héréditaire dans laquelle de nombreux polypes (excroissances qui sortent des muqueuses) se forment sur les parois internes du côlon et du rectum. Elle augmente le risque de cancer colorectal. Autres noms : polypose recto-colique familiale, FAP (de l'anglais Familial Adenomatous Polyposis).

Pronostic

Résultat ou évolution probable de la maladie ; la probabilité de guérison ou de récurrence.

Protéinurie

Taux plus élevé que la normale de protéines dans les urines.

Radioembolisation

Type de radiothérapie* utilisé pour traiter les tumeurs du foie. Cette technique consiste à injecter des billes microscopiques contenant le radio-isotope yttrium 90 dans l'artère hépatique* (le principal vaisseau sanguin qui transporte le sang vers le foie). Ces billes s'accumulent dans la tumeur et l'yttrium 90 émet des rayonnements qui détruisent les vaisseaux sanguins dont la tumeur a besoin pour grandir, ce qui permet de tuer les cellules cancéreuses.

Radiochimiothérapie

Traitement associant la chimiothérapie et la radiothérapie.

Radiothérapie

Thérapie utilisant des rayonnements pour traiter le cancer. Ces rayonnements sont toujours orientés vers la zone spécifique du cancer.

Rayons-X

Rayonnement utilisé pour reproduire des images de l'intérieur des éléments. En médecine les rayons-X sont utilisés pour regarder l'intérieur du corps.

Récepteur de facteur de croissance épidermique (EGFR)

Protéine se trouvant à la surface de certaines cellules et à laquelle se lie le facteur de croissance épidermique, ce qui amène les cellules à se diviser. Cette protéine se trouve à des niveaux anormalement élevés sur la surface de nombreux types de cellules cancéreuses, de sorte que ces cellules peuvent se diviser excessivement en présence du facteur de croissance épidermique. Autres noms : EGFR, ErbB1 et HER1.

Recherche de saignement occulte dans les selles

Test servant à dépister la présence de sang dans les selles. Il consiste à déposer de petits échantillons de selles sur des cartes spéciales et à les envoyer à un médecin ou un laboratoire pour analyse. La présence de sang dans les selles peut être un signe de cancer colorectal.

Rectoscope

Mince instrument tubulaire utilisé pour observer l'intérieur de l'anus et du rectum. Un rectoscope est équipé d'un éclairage et d'un objectif pour la visualisation. Il peut également être équipé d'un outil pour découper les tissus à contrôler au microscope afin d'y rechercher des signes de maladie. Autre nom : proctoscope.

Récidive

Se dit d'un cancer ou d'une maladie (souvent auto-immune) qui réapparaît, généralement après une période durant laquelle le cancer ou la maladie était absent(e) ou ne pouvait être détecté(e). Le cancer ou la maladie peut réapparaître au même endroit que la tumeur d'origine (primaire) ou à un autre endroit du corps. Egalement désigné sous le nom de cancer ou de maladie récidivant(e).

Rectocolite hémorragique

Inflammation chronique du côlon qui produit des ulcères dans sa paroi interne. Cette maladie se caractérise par des douleurs abdominales, des crampes, et des rejets de pus, de sang et de mucus par l'intestin.

Réunion de concertation pluridisciplinaire

Méthode de planification du traitement dans laquelle un certain nombre de spécialistes appartenant à différentes disciplines examinent et discutent ensemble de l'état et des possibilités de traitement d'un patient. Dans le cas du traitement d'un cancer, la réunion de concertation pluridisciplinaire peut réunir l'expertise d'un oncologue médical (spécialiste du traitement médicamenteux des cancers), un chirurgien oncologue (responsable du traitement chirurgical des cancers), et un radiothérapeute (responsable du traitement par radiothérapie). Ce groupe d'experts est également appelé RCP, consultation oncologique multidisciplinaire ou COM.

Scanner

Forme de radiographie dans laquelle les organes du corps sont scannés avec des rayons X et les résultats sont synthétisés par un ordinateur, en vue de générer des images de parties du corps.

Sigmoïdoscope/sigmoïdoscopie

Instrument mince en forme de tube utilisé pour examiner l'intérieur du côlon. Un sigmoïdoscope est doté d'un éclairage et d'un objectif pour la visualisation, et éventuellement d'un outil chirurgical pour enlever les tissus.

Sonde nasogastrique

Tube en plastique flexible utilisé pour atteindre l'estomac. Il est inséré dans le nez.

Sous-muqueuse

Dans le tube digestif, la sous-muqueuse est une couche de tissu conjonctif dense et irrégulier ou une couche de tissu conjonctif lâche qui soutient la muqueuse, et qui la relie aux muscles lisses sous-jacents (qui sont des fibres musculaires disposées de manière circulaire dans les couches de muscles disposés le long des intestins).

Sous-séreuse

Couche de tissu située entre la tunique musculaire et la séreuse. Ce terme est utilisé en anatomopathologie et est particulièrement associé à la détermination du stade du cancer.

Sporadique (maladie ou cancer)

Cancer qui survient chez les personnes qui n'ont pas d'antécédents familiaux de cancer ou de mutation génétique héréditaire de l'ADN qui augmenterait leur risque de développer ce type de cancer.

Syndrome de Lynch

Trouble héréditaire dans lequel les personnes touchées ont une chance plus élevée que la normale de développer un cancer colorectal et d'autres types de cancers, dont un cancer de l'endomètre, souvent avant 50 ans. Autres noms : cancer colorectal héréditaire sans polypose, HNPCC.

Syndrome de Peutz-Jeghers

Maladie génétique au cours de laquelle des polypes se forment dans l'intestin et des taches sombres apparaissent sur la bouche et les doigts. Cette maladie augmente le risque de développer des cancers gastro-intestinaux et d'autres types de cancer.

Syndrome de Turcot

Affection dans laquelle les cellules du côlon deviennent anormales et forment des masses appelées polypes. Cette maladie est aussi caractérisée par des tumeurs du système nerveux.

Techniques spéciales de traitement par contact

Options de traitement local, du domaine de la radiothérapie ou de la chirurgie, pour traiter de petites tumeurs.

Tégafur-uracile (UFT)

Une substance actuellement étudiée dans le traitement de certains types de cancer. Elle associe le tégafur et l'uracile. Le tégafur est absorbé par les cellules cancéreuses et se décompose en 5 FU (5 Fluoro-Uracile), une substance qui tue les cellules tumorales. L'uracile permet à une plus grande quantité de 5 FU de rester à l'intérieur des cellules et de les tuer. Le tégafur-uracile est un type d'antimétabolite.

Thrombose

Formation ou présence d'un thrombus (caillot de sang) à l'intérieur d'un vaisseau sanguin.

Thrombose veineuse profonde

Formation d'un caillot de sang dans une veine profonde de la jambe ou dans la partie inférieure du bassin. Les symptômes incluent notamment des douleurs, un gonflement, une chaleur et des rougeurs dans la zone touchée. Autre nom : phlébite profonde.

Thérapie biologique ciblée

Un type de traitement utilisant un médicament qui identifie et attaque les cellules cancéreuses en ciblant des molécules-clés impliquées dans la croissance tumorale. Les thérapies ciblées peuvent parfois causer moins d'effets indésirables que d'autres traitements anti-cancer.

Thrombose artérielle

Présence d'un caillot de sang dans une artère.

Tissus périneuraux

Tissus entourant un nerf ou un groupe de nerfs.

Tomographie par émission de positons (TEP ou PET)

Examen au cours duquel une petite quantité de glucose (sucre) radioactif est injectée dans une veine. Un scanner permet alors de prendre des images détaillées et informatisées des zones de l'organisme qui absorbent ce glucose. Comme les cellules cancéreuses absorbent souvent plus de glucose que les cellules normales, ces images peuvent servir à les repérer dans l'organisme.

Tunique musculieuse

Couche musculaire de nombreux organes. Elle est située à proximité de la sous-muqueuse et est impliquée dans des mouvements comme le péristaltisme.

Ulcération

Développement d'un ulcère qui est une plaie ouverte de la peau, de la membrane recouvrant un organe ou de la surface d'un tissu.

Vasculaire (tissu)

Relatif aux vaisseaux sanguins, par exemple, le tissu qui constitue les vaisseaux sanguins est du tissu vasculaire.

Warfarine

Un médicament qui empêche la coagulation du sang. Il appartient à la famille des médicaments appelés anticoagulants.

Les Guides pour les patients de l'ESMO/Fonds Anticancer sont conçus pour aider les patients et leurs proches à comprendre la nature des différents types de cancer et évaluer les meilleures options de traitement disponibles. Les informations médicales décrites dans les Guides pour les patients s'appuient sur les recommandations de pratique clinique de l'ESMO, qui sont conçues pour guider les médecins oncologues au niveau du diagnostic, du suivi et du traitement des différents types de cancer. Ces guides sont réalisés par le Fonds Anticancer en étroite collaboration avec l'ESMO Guidelines Working Group et l'ESMO Cancer Patient Working Group.

Pour plus d'information, vous pouvez visiter www.esmo.org et www.anticancerfund.org

